Weitere Erfolge der gynaekologischen Radiotherapie.

(4. Bericht aus der Universitäts-Frauenklinik Freiburg i. B.)

INAUGURAL-DISSERTATION

ZUR ERLANGUNG DER MEDIZINISCHEN DOKTORWÜRDE

VORGELEGT DER

HOHEN MEDIZINISCHEN FAKULTÄT DER ALBERT-LUDWIGS-UNIVERSITÄT

ZU

FREIBURG IM BREISGAU

ACAD. LUGD. BAT. BIBL.

VON

THEODOR SEITZ

AUS

MANNHEIM

Freiburg i. B.
Hammerschlag & Kahle, G. m. b. H.
1912.

Gedruckt mit Genehmigung der medizinischen Fakultät der Universität Freiburg i. B.

Dekan: Geh. Hofrat Prof. Dr. Axenfeld.

Referent: Geh. Hofrat Prof. Dr. Krönig.

Meinen lieben Eltern.

Einleitung.

Seit der Veröffentlichung von Hirsch und Seefeld wurden die Versuche mit Röntgenbestrahlungen in der Behandlung von Myomen und Metropathien an der hiesigen Frauenklinik fortgesetzt. Ich darf mich darauf beschränken, meine Fälle mit ausführlichen Auszügen der Krankenblätter anzuführen, um am Schlusse dann eine Betrachtung anzuknüpfen.

Über die Anfänge der Röntgenbehandlung und deren Weitergang und Erfolge über die verschiedenartige Anwendungsweise und Theorien haben andere Autoren — insbesondere Seefeld — ausführlich berichtet, so daß ich nicht mehr darauf zurückzukommen brauche.

Lediglich der veränderten Technik, die in letzter Zeit hier gehandhabt wurde, und die darin bestand, daß jetzt mehrere Felder in Angriff genommen, sei hier kurz Erwähnung getan.

Nr. 1. Frau M. W. 48jährig, III-para. War immmer gesund.

Menstruation mit 14 Jahren, 4 wöchentlich, 8 Tage dauernd, mäßiger Blutverlust. Jetzt alle 3 Wochen, Dauer 14 Tage, sehr viel Blutverlust.

Beschwerden: Schwäche, Schlaflosigkeit, Kopf- und Kreuzschmerzen, Schwindel.

Befund: Typus myomatosus-grün-gelb. Schleimhäute blaß, Fettansatz gering. Haemoglobingehalt 60—70%. Erythrocyten 2,800000. Haut welk,

Genitale: Faustgroßes Myom.

Diagnose: Myoma uteri.

Ziel der Behandlung: Amenorrhoe.

Verlauf: Vom 20. bis 22. 1. Röntgenserie I, 22 X (aus äußeren Gründen so wenig)

28. I. bis 2. 2. Röntgenserien II, 58 X (aus äußeren Gründen so wenig.

20. 2. bis 3. 3. Menses stärker als das letzte Mal

14. 3. bis 21. 3. Röntgenserie III, 44 X (wegen Fieber aufgehört)

11. 3. beginnt eine ganz schwache Blutung „kein Vergleich zu früher."

29. 3. bis 3. 4. Röntgenserie IV, 32 X.

1. 4. Patientin fühlt sich im Allgemeinen viel besser. Jeden Tag verliert Patientin ein bischen Blut.

24. 4. bis 26. 4. Röntgenserie V, 57 X.

27. 4. Täglich Blutungen ab Ende März. Seit 4 Tagen Wallungen, besonders Nachts.

15. 5. bis 17. 5. Röntgenserie VI, 64 X.

26. 5. Exploratio. Geschwulst beinahe geschwunden.

8./9. 6. Röntgenserie VII, 50 X.

8. 6. Fast ununterbrochene minimale Blutung bei sonstigem Wohlbefinden.

31. 7 bis 2. 8. Röntgenserie VIII, Aluminium-Filter 3 mm, 125 X. Noch immer ununterbrochene Blutung.

28./29. 8. Röntgenserie IX, Aluminiumfilter 3 mm, 150 X. Befinden nach der letzten Bestrahlung gut. Erst jetzt wieder seit einigen Tagen minimale tropfenweise Blutung.

23./25. 9. Röntgenserie X, Aluminiumfilter 3 mm, 231 X. 4. X. Eintägige starke Blutung. Seither Amenorrhoe. Seit Mitte Oktober Wallungen, Befinden gut.

Epikrise: Amenorrhoe nach 8½ Monaten, Schrumpfung des Tumors, 10 Serien, 816 X.

Nr. 2. Frau Th. 40 Jahre.

Menstruation alle 4 Wochen, 4 Tage lang, großer Blutverlust. Seit 15 Jahren Abgang von handgroßen Gerinnseln, so daß mehrere Abrasion nötig waren, die aber nur vorübergehend halfen.

Beschwerden: Schwindel, seit einem halben Jahre Wallungen, Schweiße, auch außer der Zeit starkes Kopfweh und Herzklopfen, Kreuzschmerzen, Ziehen in den Gliedern und den Brüsten. Anschwellung der Brüste.

Diagnose: Myom.

Ziel der Behandlung: Amenorrhoe.

Verlauf: 30. III. 11. Röntgenserie I, 69 X.

17. bis 20. 4. Menses, stark, keine großen Stücke abgegangen. Herzschmerzen gering, in der linken Seite ein stechender Schmerz.

27. 4. und 2. 4. Serie II, 46 X.

13. bis 15. 5. Menses, ebenso stark wie vorhergehend, Schwindelanfälle vorher. Patientin hat schon früher daran gelitten.

5. bis 9. 6. Menses gewöhnlich, aber kein Abgang von Stücken wie früher, doch besteht immer noch Harndrang.

20./21. 6. Röntgenserie III, 68¼ X.

13. 7. Periode trat dieses Mal 5 Tage früher auf als sonst, die ersten 4 Tage gering, dann 3 Tage stark und darnach 8 Tage lang blutig untermischter übelriechender Fluor. Mit Ausnahme von einigen Schwindelanfällen Wohlbefinden.

13. bis 15. 7. Röntgenserie IV, 88 X.

Am 1. 8. rechter Oberschenkel angeblich schon etwas gerötet von der Bestrahlung vom 13. 7. herrührend, vergaß es angeblich zu zeigen. Darauf wird die 4. Röntgenserie verabfolgt. Es entsteht ein Erythem II. Grades.

Epikrise: Amenorrhoe nach 3½ Monaten, 4 Serie mit 271¼ X.

Nr. 3. Frau K. B. 45jährig, 0-para; vor 9 Jahren wegen Eierstockentzündung behandelt; vor 2 Jahren Paratyphus, sonst angeblich immer gesund.

Menstruation: mit 14 Jahren, 25 Tagen Pause. 3 Tage Dauer, stark. Seit Februar 1910 nur 14 bis 22 Tage Pause, Dauer 6—7 Tage, sehr starke Blutung.

Beschwerden: Nervosität, Blutungen, Unterleibschmerz, Wallungen, Kopfschmerzen, Schlaflosigkeit, Schwäche.

Befund: Sehr aufgeregte, magere Frau mit blassen Schleimhäuten; Haemoglobingehalt 55—60%, Erythrocyten 3,800000, Haut normal.

Genitale: Faustgroßes Myom, dem vorne ein subseröser Apfel aufsitzt.

Diagnose: Myoma uteri.

Ziel der Behandlung: Amenorrhoe.

Verlauf: Vom 3. bis 10. 3. Röntgenserie I, 45 ½ X.
18. bis 22. 3. Menses viel schwächer wie sonst.
24. bis 29. 3. Röntgenserie II, 62 ½ X.
25. 3. fühlt sich frischer, klagt über Brennen beim Urinieren und Schmerzen in der Blase. Cystitis colli, Urotropin, Helenenquelle. Fol. uv. urs. Sonstige diffuse Beschwerden.
20. bis 24. 4. Röntgenserie III, 58 X.

Cystoskopisch: Das Collum ist oedematös durchtränkt und hyperaemisch. Im übrigen o. B.
10. bis 12. 5. Röntgenserie IV, 69 X.
10. 5. vorne rechts Bräunung, hinten sakral leichte Rötung, rechts glutaeal desgleichen. Starke Wallungen. Periode zum ersten Male ausgeblieben.
13. 5. Myom kaum noch walnußgroß.
9. 6. Röntgenserie V, 54 X.
9. 6., Seit 8. 4. keine Blutung mehr, Klagen über fliegende Hitze, besonders nachts, Appetit sehr gut.

Epikrise: Amenorrhoe nach einem Monat, Schrumpfung des Tumors, 5 Serien, 290 X.

Nr. 4. Frau L. Br. 45 jährig, I-para. Vor 14 Tagen Abort. Seit 3 Jahren besteht eine Ohreiterung rechts, früher eine solche links. 1902 Unterleibsentzündung. Mit 17 Jahren

Menstruation, alle 3 Wochen, nicht ganz regelmäßig, Dauer 6—8 Tage, immer viel Blutverlust. Seit 2 Jahren ganz unregelmäßig, alle 2—3 Wochen, Dauer 8—12 Tage, viel Blutverlust.

Beschwerden: starke Blutungen.

Befund: vakat.

Genitale: 1½ faustgroßes Myom.

Diagnose: Myoma uteri.

Ziel der Behandlung: Amenorrhoe.

Verlauf: 10. bis 14. 3. Röntgenserie I, 26 X.
29. 3. bis 1. 4. Röntgenserie II, 42½ X.
19. bis 22. 4. Röntgenserie III, 59½ X.
19. 4. Letzte Menses vom 27. 2. bis 10. 3. Nicht bedeutend. Seither keine Blutung mehr.
8. bis 11. 5. Röntgenserie IV, 46 X.
8. 5. Patientin hat seit 10. 3. keine Blutung mehr gehabt; relativ. Wohlbefinden.
26. bis 29. 5. Röntgenserie V, 49 X.
26. V. vom 19. bis 25. 5. Menses schwach, blasses Blut, ohne Schmerzen.
10. bis 17. 7. Röntgenserie VI, Aluminiumfilter 3 mm, 51 X. Seit 25. 5. keine Menses; viel Gliederschmerzen.
23. VIII. Röntgenserie VII, Aluminiumfilter 3 mm, 65½ X. Seit 25. 6. keine Menses mehr.
15. 9. Röntgenserie VIII, Aluminiumfilter 3 mm, 77 X. Amenorrhoe, Gliederschmerzen bestehen weiter. Nach jeder Bestrahlung fühlt sich Patienten wohler.
6./7. X. Röntgenserie IX, Aluminiumfilter 3 mm, 74 X.
6 10. Kreuzschmerzen geringer, immer noch Amenorrhoe. Appetit gut, Schlaf sehr unruhig.

Epikrise: Amenorrhoe nach 2½ Monaten, 9 Serien, 490½ X.

Nr. 5. Frl. A. B. 46jährig.

Menstruation: Mit 14 Jahren, immer zu früh nach 18—20 Tagen, 4—5 Tage stark.

Beschwerden: Seit 1½ Jahren gänzlich unregelmäßige Menses mit großem Blutverlust und erheblichen Be-

schwerden. Schwäche, Schlaflosigkeit, Druckgefühl im Becken, sehr heftige Kreuzschmerzen.

Befund: Mittelkräftig gesund aussehende Frau. Haemoglobingehalt 75 %, Erythrocyten 4,800000. Hautfarbe und Beschaffenheit normal.

Genitale: ohne krankhaften Befund.

Diagnose: Metropathie.

Ziel der Behandlung: Amenorrhoe.

Verlauf: 13. bis 16. 3. Röntgenserie I, 40 ½ X.
30. 3., Patientin gibt an, daß sofort nach der Bestrahlung die eigentlich immer andauernde Blutung sistierte. Auch der Ausfluß ist stark zurückgegangen. Seit der ersten Sitzung nicht einen Tropfen Blut verloren.
30. 3. bis 1. 4. Röntgenserie II, 44 X.
1. 4. Die Bauchhaut ist leicht rötlich braun verfärbt.
6. bis 11. 4. Menses wie gewöhnlich.
24. bis 26. 4. Röntgenserie III, 53 X.
15. 5. Vom 1. bis 4. 5. Menses mit mäßigem Blutverlust, seit 8 Tagen Ausfluß, viel Kreuzschmerzen.
15. bis 18. 5. Röntgenserie IV, 54 ½ X
8. 6. keine Blutungen seit 4. 5. mehr. Fliegende Hitze, schwitzt sehr viel, Kopfweh, dumpfer Schmerz am Unterleib, Brennen in Fingern und Zehen.
8./9. 6. Röntgenserie V, Aluminiumfilter 2 mm, 49 X.
30 6. Eine halbe Röntgenserie VI. Aluminiumfilter, 18 X.

Epikrise: Amenorrhoe nach 1 ⅔ Monaten, 5 ½ Serien, 258 X.

Nr. 6. Frau H. N. III-para. Mehrfach Influenza und Lungenentzündung, zuletzt vor 5 Jahren, sonst immer gesund.

Menstruation mit 14 Jahren, regelmäßig, alle 3 ½ Wochen, 4 Tage, sehr stark. Seit einem Jahre unregelmäßig, Pause jetzt 6 Wochen, Dauer bis 14 Tagen, allmählich verstärkt.

Beschwerden: Seit 6 Wochen dauernde Blutungen. Patienten fühlt sich sehr elend, Schwindel, Herzklopfen, Anschwellen der Brüste.

Befund: Sehr blaße Frau mit geringem Fettpolster.

Genitale: Doppelfaustgrosses Myom.

Diagnose: Uterus myomatosus.

Ziel der Behandlung: Künstliche Klimax, Schrumpfung des Tumors.

Verlauf: 21. bis 28. 3. Röntgenserie I, 56 X.

21. 3. leichte Blutung, die am 22. 3. wieder aufhörte.

10. 4. Röntgenserie II, 65 X.

11. 4. Haemoglobingehalt 35 %.

1. 5. Nach 25tägigem absolutem Freisein von Blutungen setzte eine ganz leichte Blutung ein, die fortdauernd aber in geringstem Masse besteht. Patientin fühlt sich subjektiv sehr wohl.

Vom 1. bis zum 2. 5. Röntgenserie III, 53 X.

5. 5. Beginn der Menses, gleich ziemlich stark, so daß eine Tamponade vorgenommen werden mußte. Seitdem Blutung geringer, aber immer noch anhaltend. Patientin fühlt sich sehr schwach und sieht schlecht aus.

22. bis 23. 5. Röntgenserie IV, Aluminiumfilter 3 mm, 68 X.

Seit 23. 5. also nach der letzten Sitzung Aufhören der Blutung und Cessatio mensium bis vorläufig jetzt. (16. 6. 11.) Keinerlei Wallungen, Herzklopfen nicht stärker, leichte depressive Zustände.

16./17. 6. Röntgenserie V, Aluminiumfilter 3 mm, 95 X.

10. 7. bemerkte die Patientin einen roten Kreis in der linken Glutaealgegend, der jedoch bald wieder verschwand. In der Zwischenzeit keine Blutung, körperliches Wohlbefinden, seelisch gelegentlich deprimiert. Angstgefühl lange nicht mehr so stark.

14. 8. 11 Röntgenserie IV, Aluminiumfilter 3 mm, 135 X.

Epikrise: Amenorrhoe nach 2 Monaten, 6 Serien, 472 X.

Nr. 7. Pr. v. M., 40jährige VI-para. War immer bleichsüchtig, besonders nach den Geburten.

Menstruation mit 14 Jahren, 4 wöchentlich, 4 bis 5 Tage, Blutverlust mäßig. Vor etwa 15 Jahren 3 Monate Amenorrhoe ohne Gravidität. Seit einigen Jahren starke

Menses bis zur Dauer von 8 Tagen mit großen Klumpen; das letzte Mal mit typischen wehenartigen Schmerzen.

Beschwerden: Seit Jahr und Tag Herzklopfen und Blutungen.

Befund: Blass aber sonst gesund aussehend. Haemoglobingehalt 25—30 %.

Genitale: Doppelfaustgroßes Myom.

Diagnose: Uterus myomatosus. Myomherz.

Ziel der Behandlung: Klimax artificialis.

Verlauf: 5./6. 4. Röntgenserie I, 50 X. Die Menses kamen 2 Tage verspätet; am 10./14. 4. Deutlich schwächer als sonst, dabei aber starke Kreuzschmerzen, wie Wehen. In der Zwischenzeit Allgemeinbefinden viel besser als sonst.
3. bis 5. 5. Röntgenserie II, 56 X.
12. bis 17. 5. Menses 4 Tage zu spät, normal, vielleicht etwas stärker, aber viel kürzer. Abgang einiger Klumpen Subjektiv glänzendes Wohlbefinden.
22. bis 24. 5. Röntgenserie III, Aluminiumfilter $\frac{1}{2}$ mm, 71½ X.
10. bis 18. 6. Menses 5 Tage stark, 2 Tage zu früh, wehenartige Schmerzen.
12. bis 13. 6. Röntgenserie IV, Aluminiumfilter 3 mm, 79 X.
Am 2. 7. blutiger Ausfluß und Schmerzen wie bei den Menses, vor und nachher starker Ausfluß; Menses?
3. bis 5. 7. Röntgenserie V, Aluminiumfilter 3 mm, 96 X.
4. 7. Haemoglobingehalt 50 %.
21. bis 22. 7. Röntgenserie VI, Aluminiumfilter 2 mm, 178 X.
Menses vom 10. bis 21. 7. normal, aber zu lange, zuletzt fleischwasserähnlicher Ausfluß, gelegentlich wehenartige Schmerzen.
22. 7. Myom um die Hälfte verkleinert.
9. bis 10. 8. Röntgenserie VII, Aluminiumfilter 3 mm, 173 X.
1. 9. Menses 10 Tage verspätet am 21. 8. Zuerst schwach, dann stärker. Keine wehenartigen Schmerzen.
1. 9. Röntgenserie 8, Aluminiumfilter 3 mm, 111 X.
22. 9. Großartiges Allgemeinbefinden. Die Menses sind bis jetzt ausgeblieben.
22. 9. Röntgenserie IX, Aluminiumfilter 3 mm, 143 X.
16. bis 17. 10. Röntgenserie X, Aluminiumfilter 3 mm, 322 X.

Epikrise: Amenorrhoe nach 4½ Monaten, 10 Serien, 1279 X. Schrumpfung des Myoms.

Nr. 8. Frau A. L. 49jährig, 0-para. Vor 2 Jahren Venenentzündung durch 8 Monate hindurch.

Menstruation mit 14 Jahren regelmäßig alle 5 Wochen. 5 Tage dauernd, jetzt ebenso, vor 4 Jahren starker Blutverlust, jetzt nicht mehr.

Beschwerden: Seit der Venenentzündung nach jeder Periode starke Schmerzen, die nach allen Seiten ausstrahlen. Herzklopfen, Ziehen in den Gliedern und den Brüsten, Leibschmerzen, Schwäche, Abgeschlagenheit.

Befund: Anaemische Frau mit geringem Fettpolster, Erythrocyten 2,800 000.

Genitale: Mannskopfgrosses Myom.

Diagnose: Myoma uteri,

Ziel der Behandlung: Amenorrhoe,

Verlauf: Vom 1. bis 3. 5. Röntgenserie I, 48 X.

7. bis 10. 5. Menses, nachher noch einige Tage lang Tropfen. Blutverlust nicht stärker als sonst, aber mehr Schmerzen, besonders im Ischiasgebiet Bestrahlung glutaeal daher weggelassen,

22. 5. Röntgenserie II, 35 X,

12. 6. Patientin blutete vom 23. bis 28. 5. Die ersten 4 Tage stark, dann weniger. Allgemeinbefinden zuerst mäßig, hat sich jetzt gut erholt, keine Wallungen. Vom 12. bis 14. 6. Röntgenserie III, Aluminiumfilter 3 mm, 90 X.

5. 7. Myom kleiner geworden, handbreit unter dem Nabel.

5. 6. 7. Röntgenserie IV, Aluminiumfilter 3 mm, 136 X.

Bis zum 1, 7. bestand eine ganz leichte Blutung, die mehr ein rötlicher Ausfluß zu nennen ist,

24. 8. Röntgenserie V, Aluminiumfilter 3 mm, 140 X.

24. 8. Amenorrhoe seit 23. 5. (damals letzte Menses) seit Anfang Juli gänzlich frei von blutig serösem Ausfluß. Wallungen sehr heftig und häufig, (2 stündlich), jedoch keine große Belästigung dadurch. Haemoglobin 52 %, Exploratio. Uterus noch gut mannsfaustgroß.

9. bis 10. 8. Röntgenserie VI, Aluminiumfilter 3 mm, 156 X.

Leichter Röntgenkater. Wallungen wie bisher, dabei Wohlbefinden, Amenorrhoe.
4. 11. Röntgenkater, der in Form von Magenbeschwerden sich äußerte. Auf Drastica glänzend zurückgegangen.
13. 11. ½ Röntgenserie VII, Aluminiumfilter 3 mm, 42 X.
21. 11. kein Kater mehr, mäßige Schmerzen im Rücken und linken Kniee. Sonst glänzendes Wohlbefinden, Wallungen ganz regelmäßig und stark. Nachts oft wie aus dem Wasser gezogen.

Epikrise: Amenorrhoe nach 2 Monaten, 6½ Serien, 647 X.

Nr. 9. Frau A. H. 47jährig, 0-para. Schon als junge Frau Unterleibspatientin. 1910 Gallensteinoperation, Haut sehr empfindlich, neigt sehr zu Ekzemen.

Menstruation mit 15 Jahren regelmäßig, seit 7 Jahren immer stärker werdend, viel Blutverlust. „Es ist keine Periode mehr, so naß, hellrosa und wässrig."

Beschwerden: siehe Menses; Schwindelgefühl. Ziehen in den Gliedern, Schmerzen und Anschwellen der linken Brust. Schwäche, Schlaflosigkeit.

Befund: Sehr nervöse anaemische Frau.

Genitale: Uterus im Fundus, faustgroß, mittelweich,

Diagnose: Metropathia klimakterika.

Ziel der Behandlung: Künstliche Klimax.

Verlauf: Vom 14. bis 19. 5. Röntgenserie I, 62 X.
14. bis 19. 5. Menses wie sonst, eher etwas stärker.
16. bis 17. 6. Röntgenserie II, Aluminiumfilter 3 mm, 70 X.
16. 6. 11. Periode kam schon am 6. 6. in gewöhnlicher Stärke, Schlaf schlecht, Obstipation, nach der letzten Serie körperlich ziemlich stark angegriffen.
(Zittern, Müdigkeit) Die Menses traten nach 22tägigem Intervall wieder auf, (28. 6. bis 4. 7.) aber dieses Mal viel schwächer. Vor 8 Tagen trat an der Vorderseite des rechten Oberschenkels eine etwa handbreite Schwellung auf, die ziemlich stark juckt; leichtes Röntgenerythem.
10. bis 12. 7. Röntgenserie III, Auminiumfilter 3 mm, 103½ X.
28. 7. Die Menses sind bis jetzt nicht eingetreten.

Epikrise: Amenorrhoe nach 1 Monat 3 Serien, 234,5 X.

Nr. 10. Frl. J. Fr. 47jährige, 0-para. War als Kind nie krank, vor 7 Jahren Erkältung, seit dieser Zeit nervös aufgeregt,

Menstruation mit 14 Jahren, regelmäßig, ohne Beschwerden, mäßiger Blutverlust. Jetzt pünktlich aber starke Beschwerden.

Beschwerden: Druckerscheinungen im Unterleib, seit ein paar Monaten fliegende Hitze, besonders nachts. Herzklopfen, Kopfweh, Leibschmerzen. Allgemeine Abgeschlagenheit.

Befund: kleine mittelkräftige Frau.

Genitale: Apfelgroßes Myom.

Diagnose: Myoma uteri.

Ziel der Behandlung: Amenorrhoe.

Verlauf: 8. bis 9. 5. Röntgenserie I, 56 ¼ X. Fliegende Hitze, Herzklopfen, Letzte Menses 14, bis 17. 5. mit wenig Blutverlust, Schwächegefühl.
30. bis 31. 5. Röntgenserie II, 58 X. Letzte Regel vom 10. bis 12. 6. schwächer wie früher.
21. 6. Röntgenserie III, Aluminiumfilter 3 mm, 98 X. Letzte Menses vom 6. 7. 7. ganz minimal, Appetit gut, Stuhlgang regelmäßig, Hitze unverändert.
Mit der letzten Bestrahlung Rötung des rechten Oberschenkels.

Epikrise: 4 Serien, 296, 5 X.

Nr. 11. Frau K. W. 46jährig, IV-para. 2 Aborte, der letzte 1897. Mit 25 Jahren Typhus, immer magenleidend, seit 5 Jahren Herzschwäche.

Menstruation mit 17 Jahren alle 21 Tage, 4 Tage Dauer, viel Blutverlust. Im November 6 Wochen Pause, dann 30tägige Blutung, 2 Ausschabungen, die erste am 4. 1. 11, die zweite anfangs Februar. Seither Menses wieder 3wöchentlich, 3—4 Tage, sehr starker Blutverlust.

Beschwerden: Siehe Menstruation, ferner Übelkeit,

Kopfschmerzen, Herzklopfen, Anschwellen der Brüste, Schwäche, Schlaflosigkeit.

Befund: Typus myomatosus, (gelb, matt, dick), Erythrocyten 2,500000.

Genitale: Faustgroßes Myom.

Diagnose: Myoma uteri.

Ziel der Behandlung: Amenorrhoe,

Verlauf: 13. bis 16. 5. Röntgenserie I, 52 X.
8. bis 13. 5. Menses.
12. bis 13. 6. Röntgenserie II, 55 ½ X.
6. 7. Im Anschluß an die letzte Serie 14tägige äußerst schwache Blutung, nur einzelne Tropfen. Im ganzen absolutes Wohlbefinden, kann gut arbeiten. Zur Zeit der Periode vorübergehendes Anschwellen der Füße und Hände. Erleichterungsgefühl.
6. bis 8. 7. Röntgenserie III, Aluminiumfilter 3 mm, 90 X. In der Zwischenzeit keine Menses, fühlt sich nur etwas schwach, Appetit gut.
27. bis 28. 7. Röntgenserie IV, Aluminiumfilter 3 mm, 141 X.
1. 8. Cessatio mensium. Klagt dagegen über starkes Jucken und Fluor. Wenig Appetit und Leibschmerzen gelegentlich Durchfälle und Erbrechen.
24. bis 26. 8. Röntgenserie V, Aluminiumfilter 3 mm, 136 X.
18. 9. Seit Ende Juli amenorrhoisch, die Durchfälle haben seit 2 Wochen aufgehört, fühlt sich bis auf die Magenbeschwerden völlig wohl. Exploratio ergibt: Uterus derb, hühnereigroß, keine Tumoren mehr zu fühlen.
19. 9. Röntgenserie VI, Aluminiumfilter 3 mm, 208 X. Haemoglobin 45 %. Aussehen wesentlich besser, Schleimhäute und Lippen gut durchblutet.

Epikrise: Amenorrhoe nach 2 ½ Monaten, 6 Serien, 582 X.

Nr. 12. Frau P. L. 47jährig, 0-para. Als Kind Scharlach, Masern und Diptherie. Mit 16 bis 20 Jahren Bleichsucht. Vor 7 Jahren Lungenspitzenkatarrh.

Menstruation: Mit 16 ½ Jahren, in 7 Wochen immer 2 mal Menses, jeweils 6 Tage. Seit 7 Monaten dauert die Periode 14 Tage, 6 Tage sehr stark.

Beschwerden: Blutungen, Wallungen, lebhafte Kreuzschmerzen, Kopfweh, Herzklopfen, Schwäche, Schlaflosigkeit.

Befund: Dicke, blasse Frau.

Genitale: Doppelfaustgroßes Myom.

Diagnose: Myoma uteri.

Ziel der Behandlung: Amenorrhoe.

Verlauf: 15. bis 17. 5. Röntgenserie I, 50 X.
17. 6. Menses vom 17. bis 31. 5. Die ersten 8 Tage nur tropfenweise, 3 Tage stark, dann langsam aufhörend.
7. bis 8. 6. Röntgenserie II. 50 X.
26. 6. Menses vom 8. bis 12. 6. tropfenweise, dann stärker. Im ganzen etwas kürzer. Blutverlust anscheinend stärker, Beschwerden geringer.
26. 6. bis 4. 7. Röntgenserie III, 41½ X.
27. bis 28. 7. Röntgenserie IV, Aluminiumfilter 3 mm, 109 X. Letzte Menses vom 7. bis 11. 7. auch dieses Mal stärker als früher, seither immer etwas Blutungen, die nur mitunter 2—3 Tage aussetzt.
24. bis 28. 8. Röntgenserie V, Aluminiumfilter 3 mm, 169 X.
25. bis 30. 7. tropfenweise Blutverlust. Befinden in der Zwischenzeit gut. Nach der letzten Serie fühlte sich Patientin einige Tage sehr müde,
19. bis 21. 9. Röntgenserie VI. Aluminiumfilter 3 mm, 199 X.
1. und 15. 9. tropfenweise Blutung; nach der letzten Serie starker Röntgenkater. Appetitlosigkeit, Übelkeit, Kopfschmerzen, nervöse Unruhe.
16. bis 17. 10. Röntgenserie VII, Aluminiumfilter 3 mm, 235 X.
1. 10. geringe Blutung, kein Röntgenkater, Kopfschmerzen.
7. 11. Exploratio, Walnußgroßes Myom in der vorderen Uteruswand.

Epikrise: Amenorrhoe nach 4½ Monaten, 7 Serien 853½ X.

Nr. 13. Frau S. H. 46jährig, I-para. 4 Aborte. Letzter vor 19 Jahren. Als Kind 2 mal Lungenentzündung, mit 17 Jahren Typhus. Während dieser Zeit Lungenspitzenkatarrh.

Menstruation: mit 12 Jahren, regelmäßig, alle 4 Wochen 6—7 Tage Dauer, wenig Blutverlust. Im Anschluß an die Aborte Menses unregelmäßig, jetzt seit ca. 5 Jahren alle 3 Wochen Menses, 5 Tage Dauer, sehr starker Blutverlust.

Beschwerden: Schweiße, Kopfschmerzen, Herzklopfen, Ziehen in den Gliedern, Meteorismus, Schwäche.

Befund: Wohlgenährte, frisch aussehende Frau, Herztätigkeit oft unregelmäßig.

Genitale: Uterus in doppelfaustgroßen grobknolligen Tumor verwandelt.

Diagnose: Myoma uteri.

Ziel der Behandlung: Amenorrhoe.

Verlauf: 18. bis 19. 5. Röntgenserie I, 57½ X.
16. bis 17. 6. Röntgenserie II, Aluminiumfilter 3 mm, 55½ X.
10. 7. Letzte Menses vom 30. 6. bis 9. 7. starker Blutverlust wie früher. Schmerzen in den Füßen, viel Herzklopfen und Schwäche. Vom 10. bis 12. 7. Röntgenserie III, Aluminiumfilter 3 mm, 93 X.
8. 8. Keine Menses seit 30. 6. Rötung des rechten Oberschenkels.
8. bis 10. 8. Röntgenserie IV, Aluminiumfilter 3 mm, 150½ X.
1. bis 4. 9. Röntgenserie V, Aluminiumfilter 3 mm, 199 X.
Die Rötung des rechten Oberschenkels besteht noch, juckt stark, fliegende Hitze, Schweiße, vervöse Unruhe, Amenorrhoe.

Epikrise: Amenorrhoe nach 2/3 Monaten, 5 Serien, 555½.

Nr. 14. Frau H. N. 43jährig, IV-para, 1 Abort vor 19 Jahren, sonst nie krank.

Menstruation mit 13 Jahren regelmäßig, 6—7 Tage Dauer, sehr stark. Jetzt alle 3 Wochen, 6—7 Tage außerordentlich stark, keine Beschwerden.

Beschwerden: Kopfweh, Herzklopfen, Ziehen in den Brüsten, Meteorismus, allgemeine Abgeschlagenheit, Schwäche.

Befund: kleine untersetzte Frau, Fettpolster mittelmäßig, Haemoglobin 72 %. Erythrocyten 4,000000.

Genitale: Uterus in toto vergrößert, faustgroß.

Diagnose: Klimakterische Blutungen, Uterus myomatosus (Randmyom?)

Ziel der Behandlung: Amenorrhoe.

Verlauf: 23. bis 24. 5. Röntgenserie I, Aluminiumfilter 3 mm, 50 ¼ X.

12. bis 13. 6. Röntgenserie II, Aluminiumfilter, 56 X.

27. 6. Röntgerie III, Aluminiumfilter 3 mm, 60 X.

28. 6. Patientin hat das Gefühl, daß die Periode unmittelbar bevorsteht.

3. bis 10. 7. Menses wie sonst stark. Nach 5—6 Tagen nasser Ausfluß, sonst nie. Fühlt sich seit der letzten Serie schlechter, müde, leistungsunfähig.

18. bis 19. 7. Röntgenserie IV, Aluminiumfilter 3 mm, 116 X.

10. 8. ist das Myom nicht mehr zu fühlen. Letzte Menses vom 3. bis 10. 7.

30. 7. (hier hätte sie wieder eintreten sollen), Kopfweh.

10. bis 11. 8. Röntgenserie V, Aluminiumfilter 3 mm, 100 X. Menses nicht wieder eingetreten, keinerlei Störungen im Allgemeinbefinden, keine Wallungen oder sonstige Ausfallsstörungen.

28. 8. Röntgenserie VI, Aluminiumfilter 3 mm, 52 X.

Epikrise: Amenorrhoe nach 1¾ Monaten, 6 Serien, 444¼ X.

Nr. 15. Fräulein A. L. 52jährig, 0-para. Mit 13 Jahren Diphtherie, später hochgradig bleichsüchtig, Obstipation.

Menstruation mit 13½ Jahren, immer sehr stark, alle 14 Tage, später Dysmennorhoe, jetzt Dauer der Menses 8 Tage, viel Blutverlust ohne Schmerzen.

Beschwerden: Seit Anfang Mai starke Leibschmerzen, seit 5 Wochen Blutungen. Seit 3—4 Jahren wird der Leib immer dicker. Morgens Schwindel, Übelkeit, Herzklopfen, Meteorismus, Schwäche, Schlaflosigkeit.

Befund: Schwächliche blaße Frau.

Genitale: Am Grund der engen Vagina ein derber Tumor, der 2 Querfinger über den Nabel reicht.

Diagnose: Myoma uteri.

Ziel der Behandlung: Amenorrhoe.

Verlauf: 1. bis 2. 6. Röntgenserie I, Aluminiumfilter 3 mm, 1¼ X.
17. bis 24. 7. Röntgenserie II, Aluminiumfilter 3 mm, 175 X. Anfang Juli Menses 4 Tage lang, geringer Blutverlust, ohne Beschwerden.
21. bis 24. 8. Röntgenserie III, Aluminiumfilter 3 mm, 108 X. Bei beginnender Bestrahlung hat die Patientin Schmerzen beim Wasserlassen. Beschwerden zurückgegangen. Seit Anfang Juli keine Menses mehr.
Vom 20. bis 21. 9. Röntgenserie IV, Aluminiumfilter 3 mm 273 X. Kein Röntgenkater, Befinden sehr gut.
13. bis 14. 10. Röntgenserie V, Aluminiumfilter 3 mm, 187 X.
6. bis 7. 11. Röntgenserie VI, Aluminiumfilter 3 mm, 202 X. Tumor weicher an Konsistenz, keinerlei Blutung mehr, Wohlbefinden.

Epikrise: Amenorrhoe nach 1 Monat, 6 Serien, 986 X.

Nr. 16. Frau E. H. 58jährig, IV-para. War nie ernstlich krank.

Menstruation mit 18 Jahren, stark 3 Tage lang mit Übelkeit bis Erbrechen. Krämpfe im Leib am ersten Tag, bis Blutung kam. Menses seit der ersten Geburt weniger schmerzhaft, seit mehreren Jahren wieder stärker, 8 Tage lang, unregelmäßig 4–10 wöchentliche Interwalle.

Beschwerden: siehe Menstruation. Ab und zu Kopfschmerzen, Krämpfe im Leib, Schwäche, Abgeschlagenheit.

Befund: untersetzte pastöse Frau, Schleimhäute blaßrot.

Genitale: Uterus reicht bis handbreit über den Nabel.

Diagnose: Uterus myomatosus.

Ziel der Behandlung: Amenorrhoe.

Verlauf: 1. bis 5. 7. Röntgenserie I, Aluminiumfilter 3 mm, 120 X, absolutes Wohlbefinden, seit 6 Wochen keine Blutungen mehr.
24. bis 26. 7. Röntgenserie II, Aluminiumfilter 3 mm, 171 X
27. 8. Nach Bericht des Hausarztes Röntgendermatis an beiden Oberschenkeln, Bestrahlung daher ausgesetzt. Eine Blutung ist nicht mehr eingetreten.

Epikrise: Amenorrhoe nach einem Monat, 2 Serien, 291 X.

Nr. 17. Frau Ch. Str. 47jährig, III-para. In der Jugend Diphtherie, später wegen Rheumatismus und Gicht behandelt.

Menstruation mit 13 Jahren immer regelmäßig 26tägiger Interwall. 6—7 Tage Dauer, ohne Beschwerden. Seit 3 Jahren Menses ganz unregelmäßig, anteponierend, 3—10 Tage lang mit 1—4 wöchentlichen Interwallen. Seit einem halben Jahre ziehende Schmerzen der linken Unterleibshälfte.

Beschwerden: siehe Menstruation, zeitweise Schwindel, Herzklopfen, Ziehen in den Gliedern, Meteorismus, Abgeschlagenheit, Schwäche.

Befund: Frau in mittlerem Ernährungszustand sehr blaße Hautfarbe.

Genitale: Apfelgroßes Myom,

Diagnose: Myoma uteri.

Ziel der Behandlung: Amenorrhoe.

Verlauf: 10. bis 12. 7. Röntgenserie I, Aluminiumfilter 3 mm, 78. Menses schon jetzt zu der erwarteten Zeit nicht eingetreten. Mit 7 Wochen Interwall, in der Zwischenzeit Wohlbefinden.

17. 8. Wiedereinsetzen der Menses, die schwächer als sonst. Hat sich seit der letzten Bestrahlung sehr schwach gefühlt. Leidet angeblich seit der letzten Bestrahlung an Ischias. Nach der letzten Bestrahlung sollen die Schmerzen unerträglich geworden sein, außerdem sehr starke Diarrhoen.

22. bis 23. 8. Röntgenserie III, Aluminiumfilter 3 mm, 64 ½ X.

12. 9. Patientin fühlt sich wieder viel wohler. Die Ischiasbeschwerden sind fast völlig verschwunden, Menses während der vorigen Bestrahlung ca. 10 Tage mit Unterbrechung, aber schwächer als sonst und ohne Schmerzen.

13. 9. Röntgenserie IV, Aluminiumfilter 3 mm, 109 X.

25. 9. Keine Menses mehr.

Epikrise: Amenorrhoe nach 1 ½ Monaten, 4 Serien, 328 ⅓ X.

Nr. 18. Frl. O. B. 40jährige, 0-para. Als Kind Diptherie und Scharlach, litt immer an Magenbeschwerden. Mit 22 Jahren Scharlach und Nephritis, dann Influenza mit anschließender Lungenentzündung, Bleichsucht.

Menstruation: Seit 14. Jahre, meist regelmäßig, 4 wöchentlich, immer stark 6—8 Tage, ohne Beschwerden. Seit 2 Jahren etwas häufiger, anteponierend, ebenso stark und lang. Zeitweise zu Beginn Kreuzschmerzen und krampfartige Leibschmerzen.

Beschwerden: Kommt wegen einer Zunahme des Leibesumfanges, die seit 2 Jahren in Erscheinung tritt und wegen der Blutungen. Ferner Schwindelgefühl, Kopfschmerzen und Druckgefühl im Becken.

Befund: Mittlerer Ernährungszustand, Habitus neurasthenicus.

Genitale: Kindskopfgroßes Myom.

Diagnose: Myoma uteri.

Ziel der Behandlung: Amenorrhoe.

Verlauf: 17./18. 7. Röntgenserie I, Aluminiumfilter 3 mm, 114½ X. Letzte Menses 4. bis 9. 8. nicht verstärkt, dagegen Zunahme des Fluors. Menses 2 Tage anteponierend. 10. bis 12. 8. Röntgenserie II, Aluminiumfilter 3 mm, 158 X. 4. 9. Letzte Menses 27. 8. bis 3. 9. kein wesentlicher Unterschied gegen früher. Bräunung der Bauchhaut an 2 Stellen, kein Jucken, kein Brennen, kein Erythem.
5./6. 9. Röntgenserie III, Aluminiumfilter 3 mm. 196 X.
25. 9. Letzte Menses 27. 8. bis 3. 9. Seitdem wiederholt ganz leichte Blutungen, welche kaum länger als ¼ Stunde anhielten, ohne Schmerzen, nur unbedeutende Sensationen rechts. Zuletzt vor 8 Tagen. Seit der letzten Bestrahlung Wallungen und Benommenheit im Kopf. Unmittelbar nach der Bestrahlung sehr matt.
26./27. 9. Röntgenserie IV, Aluminiumfilter 3 mm, 204 X. Cessatio mensium 27. 9. 11. Exploratio: 4. 10. Uterus retroflektiert, kaum vergrößert.
16. 10. Kein Kater nach der letzten Serie; zeitweise hereinziehende Schmerzen in Ober- und Unterschenkeln.
17. bis 18. 10. Röntgenserie V, Aluminiumfilter 3 mm, 233 X.

1. 12. Letzte Menses vom 27. 8. bis 20. 9. 8 Tage lang ganz regelrecht, dann mit Unterbrechungen; von da ab Amenorrhoe.
1. bis. 12. Röntgenserie VI, Aluminiumfilter 3 mm, 179 X.
25. 1. 12. Seit Mitte Dezember Bronchitis. Sehr nervös, weinerlich. Bestrahlung daher ausgesetzt. Amenorrhoe nach 2 Monaten.

Epikrise: 7 Serien. 1084 X.

Nr. 19. Frau Dr. M. 30jährige, III-para. War nie ernstlich krank.

Menstruation mit 12 Jahren, regelmäßig alle 3½ Wochen, stark 5 Tage, seit einem Jahre 7 Tage dauernd, stärker.

Beschwerden: siehe Menstruation. Ärztlicherseits Myom festgestellt. Häufige Kopfschmerzen, Meteorismus, allgemeine Abgeschlagenheit.

Befund: Grazil gebaute Frau, in mittlerem Ernährungszustand.

Genitale: Doppelfaustgroßes Myom.

Diagnose: Myoma uteri.

Ziel der Behandlung: Oligomenorrhoe.

Verlauf: 18. bis 20. 7. Röntgenserie I, Aluminiumfilter 3 mm, 128½ X, ein halber Tag nach der letzten Serie sehr angegriffen und schwach. Dann Wohlbefinden. Vor 14 Tagen Menses, 3 Tage lang sehr stark, im Ganzen 10 Tage dauernd, Appetit bedeutend besser, Gewichtszunahme. 7. bis 9. 8. Röntgenserie II, Aluminiumfilter 3 mm, 170 X. 28. 8. Am ersten Tage eine Stunde lang Herzklopfen, sonst sehr wohl. Seit Einsetzen der Menses (genau nach 4 Wochen) wieder sehr matt. Seit ca. 10 Tagen Jucken und Rötung am rechten Oberschenkel, nach der Seite zu scharf abgegrenzt. 28. bis 30. 8. Röntgenserie III, Aluminiumfilter 3 mm, 141 X. 19. 9. 11. Letzte Menses 15. 9. 11. also 5 Tage anteponierend, heute noch bestehend, Blutung aber viel schwächer als früher. Erythem abgeheilt.

Nach den beiden letzten Bestrahlungen jedes Mal ziemlich reichliche schleimige Abgänge, 8—10 Tage lang.

20. 9. Röntgenserie IV, Aluminiumfilter 3 mm, 215 X.
5. 2. 12. Seit 15. 9. 11. keine Menses mehr.

Epikrise: Amenorrhoe nach 2 Monaten, 4 Serien, 654½ X.

Nr. 20. Frau Dr. O. 49½jährig, III-para. 1 Abort vor 25 Jahren. War nie richtig krank; seit dem Abort Gefühl der „Schlaffheit". Vor 22 Jahren Emmet-Operation.

Menstruation mit 15 Jahren, alle 4 Wochen, 3—4 Tage schwach, seit der ersten Geburt stark. Seit 10 Jahren außerordentlich stark blutend, sodaß Patientin annähernd 2 Wochen „kampfunfähig" ist.

Beschwerden: siehe oben; nach den Menses Schwindel, Kopfschmerzen, Herzklopfen, Anschwellen der Brüste, allgemeine Abgeschlagenheit.

Befund: Ziemlich anaemische Frau, Haemoglobingehalt vor den Menses 60 %, nachher 50.

Genitale: Normalen Befund.

Diagnose: Metropathia haemorrhagica.

Ziel der Behandlung: Künstliche Klimax.

Verlauf: Am 29. 7. Röntgenserie I, Aluminiumfilter 3 mm, 150 X, keine Menses in der Zwischenzeit, im übrigen recht schwach.
16. 8. 11. Röntgenserie II, Aluminiumfilter 3 mm, 126 X.
27. 9. Haemoglobingehalt 65 %.
Nach der letzten Serie vom 19. bis 22. 8. Menses, die nicht mehr ganz so stark waren wie früher. Infolge des Todes ihres Sohnes stark überreizt und empfindlich, Schlaf sehr schlecht.
5. 9. 11. Röntgenserie III, Aluminiumfilter 3 mm, 107 X.
25. 9. Patientin fiihlt sich noch immer sehr matt. Kreuzschmerzen, Übelkeit, ohne Erbrechen. Menses am 11. bis 14. 9. sehr stark.
25. 9. Röntgenserie IV, Aluminiumfilter 2 mm, 181 X.
14. 10. Seit 8 Tagen reichlich Wallungen, Menses seit 11. 9. nicht aufgetreten.
14. 10. Röntgenserie V, Aluminiumfilter 3 mm, 144 X.
7. 1. 12. Starke Wallungen, nachts Schweiße, keine Menses:

Epikrise: Amenorrhoe nach 2 Monaten, 5 Serien, 708 X.

Nr. 21. Frau M. O. 41jährig, 0-para. Ein Abort vor 22 Jahren. Masern, Keuchhusten, Bleichsucht, Obstipation, Darmkatarrh, mit 31 Jahren Curettement.

Menstruation: regelmäßig alle 26 Tage, schwach 2½ Tage, ohne Beschwerden. Jetzt stärker, 5 Tage dauernd, einige Tage vorher Kreuzschmerzen.

Beschwerden: Seit 8—10 Jahren Schmerzen in der linken Unterleibshälfte, die nach rechts ausstrahlen und hauptsächlich beim Liegen auftreten. Drukgefühl im Becken. Vor 8 Jahren ein kirschgroßer Myomknoten festgestellt, Schwindel, Kopfschmerzen, Herzklopfen, Meteorismus, Abgeschlagenheit.

Befund: Grazil gebaute Frau in mittlerem Ernährungszustand und blassen Schleimhäuten.

Genitale. Doppelfaustgroßes Myom.

Diagnose: Myoma uteri.

Ziel der Behandlung: Amenorrhoe.

Verlauf: Vom 31. 7. bis 1. 8. Röntgenserie I, Aluminiumfilter 3 mm, 96 X.

21. bis 22. 8. Röntgenserie II, Aluminiumfilter 3 mm, 136 X. Periode anteponierend 2—3 Tage, genau nach 21 Tagen Blutung wie immer. 9 Tage nach der Bestrahlung Kreuzschmerzen, außerdem ischiasähnliche Schmerzen, so daß die Beine 3 Tage steif waren. Außerdem Wallungen und Schweiße.. Zirka 14 Tage nach der Bestrahlung Fieber, Darmkatarrh, fühlt sich matt. Seit der gestrigen Bestrahlung leichte Menses.

11. 9. 11. Letzte Menses während der letzten Bestrahlung auftretend, zirka 10 Tage lang schwach. In den letzten Wochen keine Beschwerden bis auf heftige Ovaralgieen links 1 Tag lang. Dabei auch Brennen im After und der Blase.

12. bis 13. 9. 11. Röntgenserie III, Aluminiumfilter 3 mm, 154 X.

2. 10. Anschließend an die letzte Serie keine Beschwerden; Menses seit 6½ Wochen ausgesetzt. Ab und zu beim Gehen Schwindelgefühl, außerdem Schmerzen in der rechten Fußsohle.

2. bis 3. 10. Röntgenserie IV, Aluminiumfilter 3 mm, 147 X.

20. 10. Menses nicht wieder eingetreten. Wallungen und Schwindelgefühl gebessert.
20. bis 21. 10. Röntgenserie V, Aluminiumfilter 3 mm, 133 X.
9. 11. fühlte sich in der Zwischenzeit vollkommen wohl.
9. 11. Röntgenserie VI, Aluminiumfilter 3 mm, 96 X.
2. 12. keine Menses: Befund viel besser.

Epikrise: Amenorrhoe nach einem Monat, 6 Serien, 762 X.

Nr. 22. Frau E. R. 48jährig, II-parae. Seit 12 Jahren in ärztlicher Behandlung wegen Lues (Hg und Jodkuren). Leidet oft an Hautausschlag. Kleine Pickel.

Menstruation: früher regelmäßig, alle 4 Wochen, 4—5 Tage lang, immer stark ohne Beschwerden. Seit mehr als 2 Jahren stärker und länger, seit 2 Jahren unregelmäßig.

Beschwerden: Schwindel, Kopfschmerzen, Herzklopfen, Schwäche. Ärztlich auswärts untersucht, es fanden sich mehrere Geschwülste.

Befund: Mittelkräftige Frau.

Genitale: Doppelfaustgroßes Myom.

Diagnose: Myoma uteri.

Ziel der Behandlung: Amenorrhoe.

Verlauf: 8. bis 10. 7. Röntgenserie I, 141 X.
27. 7. 4 Tage post therapiam Jucken am rechten Oberschenkel, dem nach weiteren 5 Tagen eine Rötung folgte, die zunehmend unangenehm und größer wurde. Heute anscheinend Höhepunkt. Starkes Brennen. Eine auswärts ordinierte Umschlagbehandlung verschlimmerte die Sache. Es wird Combella und Wassermeiden verordnet.
29. 7. Menses vom 19. 7. bis heute etwas schwächer. Röntgenserie II, 104 X. Beide Oberschenkel mit Bleiplatten abgedeckt. Die Sitzung wird wegen beginnender Blasenbildung oben beschriebenen Erythems nicht zu Ende geführt.

Epikrise: Amenorrhoe nach II Serien, 245 X, nach 3 Wochen.

Nr. 23. Frau R. 45jährige, I-para, war nie ernstlich krank.

Menstruation: mit 17 Jahren, alle 4 Wochen, mit viel Blutverlust, 4—5 Tage lang. Seit einem Jahre schon nach 3 Wochen, bald einige Tage früher, bald späier.

Beschwerden: Siehe Menstruation. Wallungen, Schweiße, Kreuzschmerzen, Herzklopfen, allgemeine Abgeschlagenheit, Druckgefühl im Becken.

Befund: Etwas blaße Frau von kräftigem Körperbau, Aorteninsuffizienz, Myodegeneratio.

Genitale: Mannsfaustgroßes Myom, 2 größere Knollen an der hinteren und linken Wand.

Diagnose: Myoma uteri.

Ziel der Behandlung: Amenorrhoe.

Verlauf: 7. bis 10. 8. Röntgenserie I, Aluminiumfilter 3 mm, 188½ X.
9. 8. Einsetzen des Menses, mittelstarke Blutungen.
4. bis 5. 9. Röntgenserie II, Aluminiumfilter 3 mm, 211 X. Letzte Menses vom 9. bis 11. 8. Patientin war in der Zwischenzeit beschwerdefrei, Appetit und Schlaf gut.
26. bis 27. 9. Röntgenserie III, Aluminiumfilter 3 mm, 183 X. Letzte Menses vom 12. bis 14. 9. nicht so stark wie früher, 8 Tage anteponierend.
24. 10. Röntgenserie IV, Aluminiumfilter 3 mm, 116 X. Letzte Menses vom 12. bis 14. 9. Reichlich Wallungen und Schweiße. Myom auf Erbsengröße zurückgegangen.

Epikrise: Amenorrhoe nach 1¼ Monaten, 4 Serien, 698½ X.

Nr. 24. Frau L. B. 28jährig, II-para, 1 Abort im Juni 1911. Als Kind Masern und Keuchhusten, war immer bleichsüchtig.

Menstruation: 16 Jahren, 5 Tage lang, mäßiger Blutverlust, vorher leichte Schmerzen, jetzt 4—5 Tage lang starke Blutung, starke Schmerzen im ganzen Unterleib, 8 bis 14 Tage lang.

Beschwerden: Seit dem ersten Partus starker Fluor albus, seit zwei Jahren Ziehen im Leib, nach unten, „als wenn alles unten heraus wolle". Der Abort wurde wegen Lungenspitzenaffektion vorgenommen.

Befund: Habitus phtisicus. Haut welk.

Genitale: Normal.

Diagnose: Metropathie.

Ziel der Behandlung: Sterilisation.

Verlauf: 9. bis 12. 8. Röntgenserie I, Aluminiumfilter 3 mm, 120 X.

31. 8. Menses vom 18. bis 21. 8. schwächer als gewöhnlich, ohne Beschwerden, Ausfluß auch schwächer. Allgemeinbefinden besser, ist nicht mehr so müde.

31. 8. bis 4. 9. Röntgenserie II, Aluminiumfilter 3 mm, 130 X.

27. 9. Menses vom 20. bis 23. 9. angeblich schwächer, Ausfluß auch weniger.

28. 9. Röntgenserie III, Aluminiumfilter 3 mm, 181 X.

16. 10. Fühlte sich in der Zwischenzeit immer sehr müde, in der rechten Bauchhälfte öfters drückende Schmerzen, sonst Wohlbefinden. Menses setzen am 11. 10. ein, bestehen jetzt noch stärker denn sonst.

16. bis 18. 10. Röntgenserie IV, Aluminiumfilter 3 mm, 134 X.

6. 11. in der Zwischenzeit ohne Beschwerden.

6. bis 7. 11. Röntgenserie V, Aluminiumfilter 3 mm, 73 X.

22. 11. Menses sistieren seit 6 Wochen, Gravidität ausgeschlossen. Uterus klein, fast infantil gleichmäßig derb. Subjektiv vollkommenes Wohlbefinden, sieht frischer aus, Gewichtszunahme.

Epikrise: Amenorrhoe nach 2 Monaten, 5 Serien, 638 X.

Nr. 25. Frau Th. Schr. 53jährig, III-para. 1886 anscheind Placenta praevia mit Partus praematur-mens. VIII. Spontaner Geburtsverlauf, anschließend Unterleibsentzündung, seitdem steril.

Menstruation mit 18 Jahren, 8 wöchentlich, stark, ohne Schmerzen, 6 Tage dauernd. Seit 4 Jahren unregelmäßig. Weihnachten 1910 sehr schwere Blutung mit Brechdurchfall, anschließend Herzschwäche. Seit 1910 Periode wieder regelmäßig, 4—5 wöchentlich, aber von sehr langer Dauer, 14 Tage bis 3 Wochen. 1907 Entfernung eines Polypen; vorgeschlagene Totalexstirpation abgelehnt.

Beschwerden: Schwindel, Wallungen, Schweiße, Herzklopfen, Schlaflosigkeit.

Befund: Große Frau in mäßigem Ernährungszustand mit blaßen Schleimhäuten und gering entwickeltem Fettpolster. Haemoglobingehalt 40—45 %

Genitale: doppelfaustgroßes Myom.

Diagnose: Myoma uteri.

Ziel der Behandlung: Amenorrhoe.

Verlauf: 10. bis 11. 8. Serie I, 140 X. Vorletzte Menses Anfang Juli.

4. 9. wieder unwohl, nicht so stark wie sonst, nur rötlich-wässriger Fluor; fühlt sich noch schwach.

4. bis 6. 9. Serie II, Aluminiumfilter 3 mm, 167 X.

22. 9. 11. Seit dem 1. 9. wieder Metrorrhagien, die sie mit heißen Spülungen bekämpfte. Blutungen nicht mehr so profus. Keine Coagula. Allgemeinbefinden deutlich gebessert. Dabei ziemlich dyspnoisch. Nach der letzten Bestrahlung 2 Tage sehr schwach. Serie III, Aluminiumfilter 3 mm, 256 X.

12. 10. Kein Kater, doch blutet Patientin seit 6 Wochen immer wenig, ununterbrochen. Vor 8 Tagen plötzlich starke Blutung mit Abgang von Klumpen, die 3 Tage anhielt. Ausgesprochene Herzschwäche. Blutung jetzt wieder ganz gering. Häufig Schwindelgefühl

12. bis 13. 10. Röntgenserie IV, Aluminiumfilter 3 mm, 162 X.

Ausgesprochener Kater. Blutungen haben aufgehört, reichliche Wallungen, Herzschwäche besteht fort.

30. 10. Röntgenserie V, Aluminiumfilter 3 mm, 177 X.

16. 11. Seit 6 Wochen Amenorrhoe, reichliche Wallungen, Befinden jedoch besser, Appetit gut, Schlaf gestört.

16. bis 17. 11. Röntgenserie VI, Aluminiumfilter 3 mm, 169 X. Myom um die Hälfte verkleinert.

Epikrise: Amenorrhoe nach 2 Monaten, 6 Serien, 1071 X.

Nr. 27. Frau A. K. 47jährig, I-para. Keine nennenswerte frühere Erkrankung.

Menstruation mit 15 Jahren, regelmäßig alle 4 Wochen. Seit dem 20. Jahre unregelmäßig, 8—9 Tage, Schwächegefühl, Ziehen in den Gliedern, Herzklopfen ab und zu Schwindel und Kopfweh.

Befund: Blaße, etwas pastöse Frau, Haemoglobingehalt 50%.

Genitale: Faustgroßer Uterus, mit zahlreichen erbsen- bis haselnußgroßen Tumoren.

Diagnose: Myoma uteri.

Ziel der Behandlung: Künstliche Klimax.

Verlauf: 28. bis 29, 11. Röntgenserie I, Aluminiumfilter 3 mm, 266 X.

15. 12. fast 4 Tage nach der Serie ausgesprochene Müdigkeit, Stuhlgang regelmäßig, Appetit gut. Schlaf infolge Herzpalpitationen zuweilen unruhig. Seit 5 Wochen blutiger Ausfluß, der jetzt 3 Tage aufhörte, nach ihrer Reise hierher aber wieder einsetzte.

15. bis 16. 12. Röntgenserie II, Aluminiumfilter 3 mm, 116 X. Befinden im allgemeinen viel besser als nach der ersten Serie.

24. 12. ganz geringe Blutung ohne Schmerzen. Herzpalpitationen sehr selten, Kreuzschmerzen noch vorhanden.

3. bis 5. 1. 12. Röntgenserie III, Aluminiumfilter 3 mm, 118 X.

24. 1. 12. Am 6. 1. fühlte Patientin an den bestrahlten Stellen ein unbestimmtes unbehagliches Gefühl. Am 7. merkte sie eine leichte Rötung und Nässung an der betreffenden Stelle verbunden mit Jucken. Sie behandelte diese Stelle zirka 8 Tage mit Reispuder. Status praesens: Zirka $^1/_2$ cm breite leicht gerötete Stelle der Haut, die schillert. Seit der letzten Bestrahlung keine Blutung.

9. 2. Befinden sehr gut. Seit der zweiten Bestrahlung keine Blutung.

10. 2. 12. Röntgenserie IV, Aluminiumfilter 3 mm, 174 X. In der Zwischenzeit gutes Befinden.

29. 2. 12. Röntgenserie V, Aluminiumfilter 3 mm, 82 X.

Epikrise: Amenorrhoe nach 1 Monat, 5 Serien, 756 X.

Nr. 28. Frau B. F. 38jährig, I-para. Hat als Kind sehr viel an Kopfschmerzen gelitten. Scharlach, vor 3 Jahren Gelenkrheumatismus. Am 25. 7. 11. Abort, Ausräumung in der hiesigen Klinik.

Menstruation mit 13 Jahren, nie regelmäßig, bald nach 3, bald nach 5 Wochen, immer 6 Tage, mit mäßigem Blutverlust.

Beschwerden: Besonders im letzten Jahre starke Menorrhagien, Kreuzschmerzen, Kopfweh, Leibschmerzen.

Befund: Mittelkräftige etwas blaße Frau, mit mäßigem Fettpolster. Haemoglobingehalt 60%, Urin ohne Eiweiß, keine Ödeme.

Genitale: Mannsfaustgroßer Uterus: ein großes Myom in der vorderen Wand.

Diagnose: Myoma uteri.

Ziel der Behandlung: Amenorrhoe, Schrumpfung.

Verlauf: 2. bis 4. 10. Röntgenserie I, Aluminiumfilter 3 mm, 165 X.
Menses vom 1. bis 6. 10. Die beiden ersten Tage stark, keine Leibschmerzen, Befinden in der Zwischenzeit gut. Kein Röntgenkater.
25. bis 26. 10. Röntgenserie II, Aluminiumfilter 3 mm, 225 X.
Menses vom 5. bis 11. 11. Nicht mehr so stark wie früher.
16. bis 17. 11. Röntgenserie III, Aluminiumfilter 3 mm, 177 X.
Menses am 1. bis 4. 12. sehr schwach und um 4 Tage anteponierend. Gelegentlich Kopfschmerzen, Appetit gut, kein Erbrechen.
9. bis 12. 12. Röntgenserie IV, Aluminifilter 3 mm, 289 X.
Menses die am 2. 1. hätten kommen sollen, sind ausgeblieben. In der Zwischenzeit starke Kopfschmerzen und Appetitlosigkeit.
23./24. 12. lag Patientin wegen Fieber im Bett.
8./9. 1. Röntgenserie V, Aluminiumfilter 3 mm, 111 X. Haemoglobingehalt 74%.
1. 2. 12. dauerndes Wohlbefinden. Unbedeutende Kopfschmerzen, Appetit, Schlaf, Darmfunktion gut. Letzte Menses vor der 4. Röntgenserie am 1. bis 4. 12. 11.
1. 2. 12 Röntgenserie VI, Aluminiumfilter 3 mm, 200 X.

Hat nach der letzten Bestrahlung 3 mal erbrochen, fühlt sich etwas schwach.

Epikrise: Amenorrhoe nach 2 Monaten, 6 Serien, 1167 X.

Nr. 29. Frau E. D. 39jährige O-para, 2 Aborte; der letzte vor 9 Jahren, war nie ernstlich krank, jedoch immer zart und blutarm.

Menstruation: mit 12½ Jahren, alle 4 Wochen, 5 Tage dauernd, reichlich ohne Schmerzen. Seit 2 Jahren stärker, 7—8 Tage Dauer.

Beschwerden: Siehe Menstruation. Ziehen in und Anschwellen der Brüste. Meteorismus, allgemeine Abgeschlagenheit und Schwäche.

Befund: Blaße anaemische Frau.

Genitale: Uterus nur wenig vergrößert.

Diagnose: Uterus myomatosus

Ziel der Behandlung: Oligomenorrhoe.

Verlauf: 13. bis 19. 5. Röntgenserie I, Aluminiumfilter 3 mm, 60 X.
3. bis 8. 6. Menses erheblich stärker als sonst, Befinden gut.
16./17. 6. Röntgenserie II, Aluminiumfilter 3 mm, 126 X.
1. bis 7. 7. Menses ebenso lange wie sonst, jedoch schwächer.
11. bis 12. 7. Röntgenserie III, Aluminiumfilter 3 mm 110 X. Mit dem Bestrahlen vorderhand ausgesetzt.
27. bis 31. 7. Menses, mässige Blutungen.
15. bis 19. 9. Menses schwach. Anfang November Menses wieder etwas stärker.
2. bis 9. 12. Menses noch stärker als im November.
12./13. 12. Röntgenserie IV, Aluminiumfilter 3 mm, 120 X.
18, 12. Menses 5 Tage mit starkem Blutverlust, dann 3 Tage minimal, Befinden gut.
19. bis 20. 2. Röntgenserie V, Aluminiumfilter 3 mm 126 X.
20. bis 29. 1. Menses 5 Tage wie sonst, am 3. Tage starke wehenartige Schmerzen, seither etwas Ausfluß. Myom wesentlich zurückgegangen, an der Vorderwand noch 2 haselnußgroße Knoten fühlbar.
5. bis 6. 2. Röntgenserie 6, Aluminiumfilter 3 mm, 161 X.

War am 8. 2 bis 8. 3 im Engadin. 15. bis 22. 2. starke Menstruation. Auf Anraten des Hausarztes soll jetzt die radikale Röntgenbehandlung eintreten.
20. bis 30. 3. wieder sehr starke Menses. Vom 1. bis 2. 4. Röntgenserie VII, Aluminiumfilter 3 mm, 259 X.
Das für 17. 4. erwartete Unwohlsein blieb aus.
19. bis 20. 4. Röntgenserie VIII. Aluminiumfilter 3 mm, 173 X.
9. 5. Patientin ist seit 17. 4. amenorrhoisch, Befinden gut. Vom 9 bis 11. 5. Röntgenserie IX, Aluminiumfilter 3 mm, 407 X.
17. 5. Bis jezt amenorrhoisch. leichte Rötung der Bauchhaut, jedoch keine Schmerzen. Befinden gut.

Epikrise: Amenorrhoe nach 10 Monaten, 9 Serien 1562 X.

Nr. 30. Frl. F. 50jährig, 0-para. Röteln, Pneumonie, Darmkatarrh, Rheumatismus, Atemnot.

Menstruation mit 18 Jahren, 4 wöchentlich, 4 bis 5 Tagen, mäßige Blutung, große Müdigkeit. Letzte Blutung vor 1 Jahr.

Beschwerden: Seit Februar starke Schmerzen im Unterleib, Druckgefühl, besonders beim Heben. Schwindel, Wallungen, Schweiße, Übelkeit, Herzklopfen, Schwäche.

Befund: Schwache etwas blasse Frau.

Genitale: Tumor 2 Querfinger über den Nabel reichend.

Diagnose: Myom.

Ziel der Behandlung: Schrumpfung des Tumors.

Verlauf: 13. bis 17. 7. Röntgenserie I, Aluminiumfilter 3 mm, 116½ X.
14. bis 19. 8. Röntgenserie II, Aluminiumfilter 3 mm, 163 X. Die starken Schmerzen im Unterleib bestehen nicht mehr. Appetit gut.
14. bis 18. 9. Röntgenserie III, Aluminiumfilter 3 mm 170 X
11. bis 13. 10. Röntgenserie IV, Aluminiumfilter 3 mm, 200 X. Patientin fühlt sich sehr schwach, starke Schweiße, Appetit schlecht, Kopfschmerzen.

2. bis 4. 11. Röntgenserie V, Aluminiumfilter 3 mm, 207 X. Nachts häufige Kreuzschmerzen. Tumor bedeutend kleiner. Leib nicht mehr gespannt.
29. bis 30. 11. Röntgenserie VI, Aluminiumfilter 3 mm, 187 X.
10. 1. 3 Wochen nach der letzten Bestrahlung stechende Schmerzen im Unterleib, Herzpalpitationen und Wallungen. Apetit gut. Fundus uteri beiderseits 2 Querfinger unter dem Nabel.

Epikrise: Schrumpfung nach 6 Monaten, 6 Serien, 1043, 5 X.

Nr. 31. Frau Sch. 47jährig, VI-para, 1 Abort vor 2 Jahren. Keine Kinderkrankheiten. Vor 7 Jahren Magenkrämpfe, Erbrechen, Karlsbader Kur.

Menstruation mit 12 Jahren 4 wöchentlich, 4 Tage mit wenig Blutverlust.

Beschwerden: Seit dem Abort unregelmäßige starke Blutungen, mitunter nach 14 Tagen, dann wieder nach 7 bis 8 Wochen. Oktober 1910 Abrasio, darauf 4 Monate keine Blutung. Vor 8 Wochen wieder Blutung von 6wöchentlicher Dauer. Schwäche, Schlaflosigkeit.

Befund: Mittelgroße Frau mit reichlich entwickeltem Fettpolster. Haemoglobingehalt 55 %.

Genitale: o. B.

Diagnose: Metropathie.

Ziel der Behandlung: Amenorrhoe.

Verlauf: 24 bis 26. 7. Röntgenserie I, Aluminiumfilter 3 mm, 133 X.
16. 9. Röntgenserie II, Aluminiumfilter 3 mm, 178 X.
14 Tage nach der ersten Bestrahlung starke mehrtägige Blutung, Befinden gut, kein Röntgenkater.
9. 10. Röntgenserie III. Aluminiumfilter 3 mm, 158 X.
30. 10. bis 2. 11. Röntgenserie IV, Aluminiumfilter 3 mm, 164 X. Befinden gut.
24./25. 11. Röntgenserie V, Aluminiumfiiter 3 mm, 227 X. Seit 1. 10. keine Blutung.
8./9. 1. Röntgenserie VI, Aluminiumfilter 3 mm 132½ X.

Befinden, Schlaf, Appetit gut. Stuhlgang regelmäßig. Keine Blutung.

Epikrise: Amenorrhoe nach 2½ Monaten, 6 Serien 992,5 X.

Nr. 32. Frl. A. R. 53jährig, 0-para. Mit 25 Jahren Magenblutung.

Menstruation mit 13 Jahren, 4wöchentlich, 4—5 Tage mäßig ohne Schmerzen. Jetzt seit 4—5 Jahren so stark, daß nur 10 Tage im Monat Wohlbefinden da ist.

Beschwerden: siehe Menstruation. Anfang Juni akute Erkrankung, leichte Pleuritis, mit Thrombose des linken Beines (oder Embolie nach Thrombose?) Patientin lag 7 Wochen. Schwindel, Wallungen, Schweiße, Herzklopfen, Meteorismus, Schwäche, Schlaflosigkeit.

Befund: Sehr blaße, leidend aussehende und hinfällige Frau.

Genitale: Uterus reicht bis 2 Querfinger oberhalb des Nabels.

Diagnose: Myom.

Ziel der Behandlung: Klimax artificialis.

Verlauf: 26/27. 7. Röntgenserie I, Aluminiumfilter 3 mm, 185 X.

Amenorrhoe seit 25. 6. Befinden gut.

16. bis 17. 8. Röntgenserie II, Aluminiumfilter 3 mm, 180 X. Menses setzten vor 4 Tagen ein, sehr schwach; Schwindelgefühl und Erbrechen.

6./7. 9. Röntgenserie III, Aluminiumfilter, 3 mm 210 X. Die letzten Menses dauerten 10 Tage. Vor 4 Tagen (die Menses hätten zu dieser Zeit eintreten sollen) eine ganz minimale Blutung).

26./27. 9. Röntgenserie IV, Aluminiumfilter 3 mm, 219 X. Menses am 23. 9., 10 Tage dauernd.

18. 10. keine Blutung mehr bisher. Wohlbefinden.

18/19. 10. Röntgenserie V, Aluminiumfilter 3 mm, 266 X.

1. 11. ganz geringes Erythem am Leib, nicht juckend und nicht schmerzhaft.

7. 69. Fundus uteri gut 2 Fingerbreit unter dem Nabel.

7. 8. 11. Röntgenserie VI, Aluminiumfilter 3 mm, 299 X.
25. 11. Röntgenserie VII, Aluminiumfilter 3 mm, 214 X.
27. 11. Fundus uteri 2 Querfinger unter dem Nabel, Wohlbefinden, keine Blutung.

Epikrise: Amenorrhoe nach 3 Monaten, 7 Serien 1573 X.

Nr. 33. Frau S. T. 50jährige 0-para. Vor 6 Jahren Brustfellentzündung, öfters angina.

Menstruation mit 15¼ Jahren, regelmäßig, 4wöchentlich, 4 Tage lang, mittelstark ohne Beschwerden. Seit einem Jahre unregelmäßig, alle 3—4 Wochen bis 7 Tage lang mit bedeutend stärkerem Blutverlust.

Beschwerden: Kommt wegen der starken Blutungen und einer immer größer werdenden Geschwulst (ärztlicherseits wurde schon vor 9 Jahren ein Myom festgestellt) zeitweise Schwindel und Wallungen, Kreuzschmerzen, Schwäche, Abgeschlagenheit.

adipöse untersetzte Frau

Genitale: Doppelmannskopfgroßes handbreit über den Nabel reichendes Myom.
Diagnose: Myom.

Ziel der Behandlung: Amenorrhoe

Verlauf: 2./3. 8. Röntgenserie I, Aluminiumfilter 3 mm, 155 X. Nach der Serie 8 Tage lang Röntgenkater. Menses etwas stärker und länger als sonst.
24. 8. Röntgenserie II, Aluminiumfilter 3 mm, 215 X.
8 Tage nach der Bestrahlung Menses, wie sonst. Hat das Gefühl als ob die Geschwulst beweglich geworden wäre.
18. 9. Röntgenserie III, Aluminiumfilter 3 mm, 213½ X.
30. 9. wieder leichten Röntgenkater. Seit 5 Tagen Menses schwächer wie sonst.
30. 9. Röntgenserie IV, Aluminiumfilter 3 mm, 211 X.
2. 11. Seit 24. 10. Blutung, die jetzt noch gering anhält; 2. bis 3. 11. Röntgenserie V, Aluminiumfilter 3 mm, 385 X.
20. 11. Seit der letzten Bestrahlung sistieren die Blutungen, dagegen sehr häufige Wallungen.
20. 11. Röntgenserie VI, Aluminiumfilter 3 mm, 305 X.

15. 1. Seit 13. 11. Amenorrhoe. Die Wallungen haben noch mehr zugenommen. Geschwulst noch immer sehr hoch heraufreichend, aber bedeutend schlanker.
5. I. Röntgenserie VII, Aluminiumfilter 3 mm, 124 X.

Epikrise: Amenorrhoe nach 3⅛ Monaten, 7 Serien, 1488, 5 X.

Nr. 34. Frau A. R 40jährig, X-para. Vor ca. 10 Jahren wegen Adnexschwellung in der hiesigen Klinik behandelt.

Menstruation mit 14 Jahren, regelmäßig 4 wöchentlich, 5—6 Tage lang ohne Schmerzen. Jetzt alle 2 Wochen, 12—14 Tage lang, zuweilen Klumpen, starke Kreuzschmerzen.

Beschwerden: Siehe Menstruation. Schweiße, Übelkeit, Kopfschmerzen. Herzklopfen, Schwäche, Abgeschlagenheit.

Befund: Mittelgroße schmächtige Frau.

Genitale: o. B.

Diagnose: Metropathie.

Ziel der Behandlung: Amenorrhoe.

Verlauf: 2. 8. Röntgenserie I, Aluminiumfilter 3 mm, 230 X. Fühlt sich nach der Bestrahlung wohler, es geht ihr besser. 14 Tage nachher Menses, 6 Tage lang, die ersten 3 Tage stark,
25. 8. Röntgenserie II, Aluminiumfilter 3 mm, 131 X. Leichter Röntgenkater, Menses 8. bis 13. 9. etwas stärker wie sonst.
18. 9. Röntgenserie III, Aluminiumfilter 3 mm, 113 X.
5. 10. Kein Kater, Menses sind am 2. 10. eingetreten, dauern noch ziemlich beträchtlich an.
5. 10. Röntgenserie IV, Aluminiumfilter 3 mm, 115 X Menses vom 30. 9. bis 10. 10. Blutung stärker denn vorher.
24. 10. Röntgenserie X, Aluminiumfilter 3 mm, 134 X.
11. 11. Seit 14 Tagen dauernde, zuerst starke, jetzt schwache Blutung.
11. 11. Röntgenserie VI, Aluminiumfilter 3 mm, 165 X.
24. 1. 12. Behandlung bis jetzt abgebrochen, da Pleuritis eingetreten war. Die Blutung, die während der letzten Serie vorhanden war, dauerte noch 3 Wochen langsam abklingend weiter. Seit 6 Wochen Amenorrhoe, Befinden gut.
24. 1. Röntgenserie VII, Aluminiumfilter 3 mm, 163 X.

Epikrise: Amenorrhoe nach 3¼ Monaten, 7 Serien, 1051 X.

Nr. 35. Frau E. K. 44jährige, I-para. Als Kind Scharlach und Röteln. Die jetzige Erkrankung soll von einem Sturz aufs Eis vor 4 Jahren herühren und durch Überlupfen beim Heumachen noch schlimmer geworden sein „es sei etwas geplatzt".

Menstruation mit 16 Jahren, 4wöchentlich, 4 bis 6 Tagen mäßig, mit Krämpfen in den ersten Tagen. Seit dem Sturz Menses viel stärker, unregelmäßig und länger 8—12 Tage.

Beschwerden: siehe oben. Schwindel, Wallungen, Kreuzschmerzen, Ziehen in den Gliedern und Brüsten, Meteorismus, Leibschmerzen, Schwäche, Schlaflosigkeit.

Befund: mittelgroße blaße Frau, von mittlerem Ernährungszustand.

Genitale: Tumor ungefähr so groß wie ein gravider Uterus im 8. Monat; er reicht links bis zum Rippenbogen, rechts zwischen Nabel und Rippenbogen bis in die Mitte. Sehr derb, nicht druckempfindlich.

Diagnose: Myom.

Ziel der Behandlung: Amenorrhoe.

Verlauf: 18. bis 21. 9. Röntgenserie I, Aluminiumfilter 3 mm, 269 X.
12. 10. Menses während der letzten Serie, kein Kater.
12. bis 14. 10. Röntgenserie II, Aluminiumfilter 3 mm, 129 X.
6. 11. Vor 3 Wochen Menses, 10 Tage lang, ebenso stark wie früher. Tumor fühlt sich weicher an. Starke Magenbeschwerden, häufiges Erbrechen, Röntgendurchleuchtung. Typischer Sanduhrmagen.
6. bis 7. 11. Röntgenserie III, Aluminiumfilter 3 mm, 196 X.
24. 11. Letzte Menses vom 13. bis 20. 11. noch stärker als das letzte Mal.
25. 11. Röntgenserie IV, Aluminiumfilter 3 mm, 200 X.
22. 1. Seit 20. 11. Amenorrhoe. Zurzeit der Menses starke Kreuz- und Leibschmerzen, ebenso seit Sistieren der Menses ausgeprägte Wallungen.

21. bis 23. 1. Röntgenserie V, Aluminiumfilter 3 mm, 152 X.
12. bis 14. 2. Röntgenserie VI, Aluminiumfilter 3 mm, 150 X.
Epikrise: Amenorrhoe nach 2 Monaten, 6 Serien, 1099 X.

Nr. 36. Frau W. 38jährige, I-para, 2 Aborte, der letzte vor 11 Jahren. Bleichsucht, vor 2 Jahren wegen Gallensteinen in Neuenahr.
Beschwerden: Februar 1911 plötzlich nach Menses starke Blutung. Abrasio abgelehnt. Spontane Besserung, bis im Juli 1911 plötzlich eine kolossal starke Blutung einsetzte. Ärztlicherseits Myom festgestellt.
Befund: Mittelgroße etwas blaße Frau.
Genitale: Myom erreicht den Nabel, nach links weiter seitlich entwickelt.
Diagnose: Myom.
Ziel der Behandlung: Künstliche Klimax.
Verlauf: 18. 8. Röntgenserie I, Aluminiumfilter 3 mm, 150 X.
27. bis 29. 8. Menses nicht gerade sehr stark, ohne Beschwerden, Appetit und Schlaf gut.
6. 9. Röntgenserie II, Aluminiumfilter 3 mm, 185 X.
26. 9. bis 29. 9. relativ starke Blutung, kein Röntgenkater.
29. 9. Röntgenserie III, Aluminiumfilter 3 mm, 176 X.
24. 11. Uterus retroflektiert, Myom kaum noch zu fühlen. Suspicium Carzinomat. Falls die Blutungen nicht aufhören sollten, Abrasio. Patientin mußte wegen Erkrankung ihres Mannes 2 Monate aussetzen. In der Zwischenzeit körperliches Wohlbefinden. Häufige Blutungen in etwa 8tägigen Zwischenräumen; sie dauerten jeweils einige Stunden. Seit 14 Tagen sind die Zwischenräume noch kürzer, 4—5 Tage lang. Die Blutungen selbst schußweise, besonders während der Verdauung.
24./25. 11. Röntgenserie IV, Aluminiumfilter 3 mm, 176 X.
21. 12. Röntgenserie V, Aluminiumfilter 3 mm, 100 X.
Seit 13. I. Amenorrhoe.
Epikrise: Amenorrhoe nach 4 Monaten, 5 Serien, 787 X.

Nr. 37. Frau M. H. 45jährig, III-para, war immer gesund.

Menstruation mit 15 Jahren regelmäßig, alle 3 Wochen, 3—4 Tage, mäßige Blutungen.

Beschwerden: Seit Januar 1911 starke Menorrhagien mit großer nachfolgender Schwäche. Schwindel, Schweiße, Kreuzschmerzen, Kopfweh, Leibschmerzen, Schwäche.

Befund: Mittelkräftige, etwas blaße Frau.

Genitale: Kindskopfgroßer Tumor.

Diagnose: Myom.

Ziel der Behandlung: Amenorrhoe.

Verlauf: Vom 5. bis 11. 10. Röntgenserie I, Aluminiumfilter 3 mm, 107 X.
1. bis 3. 11. Menses ebenso stark wie früher, Befinden in der Zwischenzeit gut.
3. bis 6. 11. Röntgenserie II, Aluminiumfilter 3 mm, 124 X.
13. bis 18. 11. Menses schwächer als früher, seither ziehende Schmerzen im Unterleib. Appetitlosigkeit.
2. 12. Röntgenserie III, Aluminiumfilter 3 mm, 201 X.
17. bis 19. 1. Röntgenserie IV, Aluminiumfilter 3 mm, 116 X. Fühlt sich matter. Menses sistieren.
8. 2. Röntgenserie V, Aluminiumfilter 3 mm, 89 X. Schlaf und Appetit schlecht, ab und zu Kreuzschmerzen, viel Herzklopfen. Amenorrhoe.

Epikrise: Amenorrhoe nach 1½ Monaten, 5 Serien, 637 X.

Nr. 38. Frau v. W. 49jährig, III-para. War in der Jugend nie ernstlich krank. 1891 Prolapsoperation.

Menstruation mit 11 Jahren regelmäßig, 4wöchentlich, 6—7 Tage, nicht besonders stark.

Beschwerden: Seit der Operation (1891) wechselnd starke Blasenbeschwerden. (Verschiedenartige Behandlung). Seit 1907 Menorrhagien, 2malige Entfernung eines Gebärmutterpolypen. Schwäche, Abgeschlagenheit.

Befund: Sehr anaemische, etwas neurasthenische Frau. Gesichtsfarbe blaßgrünlich. Haemoglobingehalt 35 %.

Genitale: o. B.

Diagnose: Metropathia haemorrhagica.

Ziel der Behandlung: Amenorrhoe.

Verlauf: Vom 6. bis 9. 10. 11. Röntgenserie I, Aluminiumfilter 3 mm, 159 X. Patientin war durch die Reise sehr erschöpft und nervös. Schwindel, Schwäche, Erbrechen, deswegen erstreckte sich die Serie auf 3 Tage.
30./31. 10. Röntgenserie II, Aluminiumfilter 3 mm, 134 X. Starker Röntgenkater, eine Woche Bettruhe.
17. bis 20. 11. Röntgenserie III, Aluminiumfilter 3 mm, 217 X.
5. 12. Amenorrhoe seit 18. 11.
5./6. 12. Röntgenserie IV, Aluminiumfilter 3 mm, 135 X.
22. 12. noch immer Amenorrhoe, deutliche Besserung im Allgemeinbefinden.
22. 12. Röntgenserie V, Aluminiumfilter 3 mm, 122 X.
31. 1. Das Befinden bessert sich weiter. Haemoglobingehalt 50—55 %.
1. 2. 12. Röntgenserie VI, Aluminiumfilter 3 mm, 228 X. Befinden tadellos, Amenorrhoe.

Epikrise: Amenorrhoe nach 1½ Monaten, 6 Serien, 995 X.

Nr. 39. Frau E. J. 49jährig, II-para. 1 Abort vor 3 Jahren, Blutvergiftung infolge Nierenbeckenentzündung. Vor langen Jahren Albuminurie.

Menstruation mit 15 Jahren, 4wöchentlich, 4 Tage nicht sehr stark, mit Schmerzen. Seit Januar 1911 sehr starke Menses und Schmerzen.

Beschwerden: Seit einem Jahre Druck auf die Blase, jedoch nur beim Gehen mit starkem Tenesmus; keine Schmerzen beim Urinieren. Schwindel, Kopfweh, Schwäche, ab und zu Erbrechen.

Befund: mittelgroße, korpulente Frau mit reichlichem Fettpolster.

Genitale: 2 faustgroßer, unregelmäßig knolliger Uterus. 1 Knollen liegt direkt der Blase auf.

Diagnose: Myoma uteri.

Ziel der Behandlung: Amenorrhoe.

Verlauf: Am 13. 10. Röntgenserie I, Aluminiumfilter 2 mm, 163 X.

3. 11. 3—4 Tage Röntgenkater, Menses Ende Oktober wie gewöhnlich.
5. 11. Röntgenserie II, Aluminiumfilter 3 mm. 139 X.
24. 11. Menses vom 19. bis 23. 11. wie sonst, vielleicht etwas stärker, kein Röntgenkater.
24. 11. Röntgenserie III, Aluminiumfilter 3 mm, 368 X.
12. 12. Fundus 3 Querfinger über der Symphyse merklich herabgesunken. Tumor um gut ein Drittel verkleinert.
12. 12. Röntgenserie IV, Aluminiumfilter 3 mm, 155 X.
13. bis 17. 12. Menses wie gewöhnlich, Wohlbefinden.
12 1. Röntgenserie V, Aluminiumfilter 3 mm, 264 X.
31. 1. Amenorrhoe seit 17. 12. Sehr gutes Allgemeinbefinden.
31. 1. Röntgenserie VI, Aluminiumfilter 3 mm, 87 X.

Epikrise: Amenorrhoe nach 2 Monaten, 6 Serien, 1176 X.

Nr. 49. Frl. M. Th. 34jährig, 0-para. Als Kind Scharlach, Masern, später immer gesund.

Menstruation mit 16 Jahren, regelmäßig, 3wöchentlich, 5—7 Tage, viel Schmerzen und Blutverlust.

Beschwerden: Blutungen und Schmerzen bedeutend schlimmer als früher. Übelkeit, Brechen, Kreuz- und Leibschmerzen.

Befund: Magere blaße Frau.

Genitale: Uterus anteflektiert, an der rechten Uteruskante ein ungefähr kirschgroßer Tumor.

Diagnose: Myom, Mienorrhagen.

Ziel der Behandlung: Oligomenorrhoe.

Verlauf: 23. bis 26. 10. Röntgenserie I, Aluminiumfilter 5 mm, 296 X.
5. bis 7. 11. Menses ebenso stark wie früher.
17. bis 23. 11. Röntgenserie II, Aluminiumfilter 5 mm, 245 X. Menses vom 21. bis 30. 11. ziemlich stark.
12. bis 18. 12. Röntgenserie III, Aluminiumfilter 5 mm, 187 X.
20. bis 26. 12. Menses. Mittlerer Blutverlust ohne Schmerzen. Befinden gut.
2. 1. erneute Menses mit geringem Blutverlust.

9. bis 10. 1. Röntgenserie IV, Aluminiumfilter 5 mm, 163 X. Die Blutung, die am 2. 1. einsetzte, dauerte bis zum 25. 1. ohne Schmerzen, Befinden gut.
29. bis 31. 1. Röntgenserie V, Aluminiumfilter 5 mm, 200 X.
21. 2. Patientin hatte seit 1. Februar an einer Stelle am Abdomen nässende Combustio 2. Grades. Behandlung bis nach Abheilung der Röntgenverbrennung ausgesetzt.

Epikrise: Oligomenorrhoe nach 4 Monaten, 5 Serien, 1091 X.

Nr. 41. FrauFr. 46 jährig, IV-para, keine Kinderkrankheiten, seit vielen Jahren nervös. Vor 12 Jahren Scharlach.

Menstruation mit 14 Jahren regelmäßig alle 3 Wochen, mäßig stark. Seit einem Jahre unregelmäßig.

Beschwerden: Ist durch die unregelmäßige Blutung sehr angegriffen. Kopfweh, Schwäche, Schlaflosigkeit.

Befund: Mittelgroße etwas blaße Frau.

Genitale: Normal.

Diagnose: Metropathia haemorrhagica.

Ziel der Behandlung: Amenorrhoe,

Verlauf: 26. bis 30. 10. Röntgenserie I, Aluminiumfilter 3 mm, 171 X.
4. bis 8. 11. Menses ebenso stark wie früher, dieses Mal erst nach 4 Wochen.
17. bis 21. 11. Röntgenserie II, Aluminiumfilter 3 mm, 162 X. Menses vom 2. 7. 12. bedeutend stärker als das letze Mal, Befinden sehr gut.
12. bis 14. 12. Seither keine Menses. Fühlte sich in der Zwischenzeit sehr angegriffen.
11. bis 16. 1. Röntgenserie IV, Aluminiumfilter 3 mm, 127 X.
4. 3. Röntgenserie V, Aluminiumfilter 3 mm, 64 X.

Epikrise: Amenorrhoe nach 1½ Monaten, 5 Serien 647 X.

Nr. 42. Frau H. 53jährig, III-para. War nie ernstlich krank.

Menstruation mit 14 Jahren, alle 3½ Wochen, ziemlich stark, 4 Tage lang, nachher immer Schwächegefühl.

Beschwerden: Jetzt seit zirka einem Jahre sehr starke unregelmäßige Blutungen, Harndrang, Herzklopfen, Wallungen, Schweiße und Schwäche.

Befund: Mittelgroße Frau mit reichlichem Fettpolster.

Genitale: Uterus retroflektiert, beweglich, faustgroßer Tumor.

Diagnose: Myom.

Ziel der Behandlung: Künstliche Klimax.

Verlauf: 26./27. 10. Röntgenserie I, Aluminiumfilter 3 mm, 135 X.

15. 11. 2 Tage nach der Serie Röntgenkater. Menses jetzt seit 5 Tagen, wie früher.

15. bis 16. 11. Röntgenserie II, Aluminiumfilter 3 mm, 263 X.

4. 12. Röntgenkater, dieses Mal etwas schwächer. Im Übrigen Wohlbefinden.

1. 12. Röntgenserie III, Aluminiumfilter 3 mm, 129 X. Menses vom 5. bis 8. 12. Stärker, ohne Beschwerden.

19. bis 20. 12. Röntgenserie IV, Aluminiumfilter 3 mm, 106 X.

16. 1. Seit der letzten Serie viele Wallungen, Schlaf gut, Appetit gering.

16./17. I. Röntgenserie V, Aluminiumfilter 3 mm, 90 X.

Epikrise: Amenorrhoe nach 1 ½ Monaten, 5 Serien, 723 X.

Nr. 43. Frau A. M. 48jährig, war nie ernstlich krank, vor 4 Jahren Prolapsoperation.

Menstruation mit 12 Jahren, 4wöchentlich, regelmäßig, 5—6 Tage ohne Schmerzen. Seit einigen Jahren alle 3 Wochen, 5 Tage sehr stark.

Beschwerden: Kommt wegen ihrer Menorrhagien.

Genitale: Faustgroßes Myom, gutartige Erosionen der Portio.

Diagnose: Myom.

Ziel der Behandlung: Amenorrhoe.

Verlauf: 26. bis 28. 10. Röntgenserie I, Aluminiumfilter 3 mm, 131 X. In der Zwischenzeit wie auch früher häufige Herzpalpitationen. Aufstoßen.

12. bis 16. 10. Menses wie sonst.

20. bis 21. 11. Röntgenserie II, Aluminiumfilter 3 mm, 171 X.
13. 12. Befinden in der Zwischenzeit viel besser.
5. bis 9. 12. Menses. Im Anschluß daran einige Tage Kreuzschmerzen.
13. bis 14. 12. Röntgenserie III, Aluminiumfilter 3 mm, 159 X.
8. 1. Wohlbefinden. Keine Menses.
8. bis 10. 1. Röntgenserie IV, Aluminiumfilter 3 mm, 136 X.
Keine Menses.

Epikrise: Amenorrhoe nach 1⅛ Monaten, 4 Serien, 597 X.

Nr. 44. Frau L. Sch. 51jährige, III-para. War nie ernstlich krank.

Menstruation mit 17 Jahren, regelmäßig 4wöchentlich, 2—3 Tage, mittelstark mit leichten Kreuzschmerzen,

Beschwerden: Vor 1½ Jahren starke Blutung, 6 Tage lang. Dann wieder regelrechte Menses, bis jetzt am 1. 10. eine sehr starke Blutung auftrat, die 10 Tage andauerte und erst auf Tamponade stand. Kreuzschmerzen.

Befund: Dicke, blaße, untersetzte Frau. Haemoglobingehalt 35 %.

Genitale: Myoma permagnum, etwas über den Nabel reichend.

Diagnose: Myom.

Ziel der Behandlung: Amenorrhoe, Schrumpfung des Tumors.

Verlauf: 27. bis 30. 10. Röntgenserie I, Aluminiumfilter 3 mm, 178 X.
15. 11. In der Zwischenzeit keine besonderen Beschwerden. Letzte Menses kürzer, nur 3 Tage lang (5. bis 7. 11.) Blut war wässrig.
15. bis 17. 11. Röntgenserie II, Aluminiumfilter 3 mm, 324 X.
4. 12. Geschwulst schon jetzt auffallend kleiner, reicht nicht mehr bis zum Nabel. Gefühl als ob unterhalb des Magens mehr Platz sei.
Menses vom 1. bis 3. 12. Abgang von zersetztem, fetzigem grünlich braunem Blut.
4. bis 5. 12. Röntgenserie III, Aluminiumfilter 3 mm, 215 X.

21. 12. 2tägiger Kater. In der Zwischenzeit fast dauernd Ermüdungsgefühl. Im Anschluß an die letzte Periode ständige Blutungen mit kürzeren Unterbrechungen.
21. bis 22. 12. Röntgenserie IV, Aluminiumfilter 3 mm, 191 X.
10. bis 20. 1. 1912 Röntgenserie V, Aluminiumfilter 3 mm. 173 X. Seit dem 4. 12. 11. keine Blutung mehr. Allgemeinbefinden gut.
24. 2. 12. Röntgenserie VI, Aluminiumfilter 3 mm, 76 X, keine Blutungen in der Zwischenzeit.

Epikrise: Amenorrhoe nach 1¼ Monat, 6 Serien, 1157 X.

Nr. 45. Frau F. v. L., III-para. 1 Abort vor 12 Jahren. War nie ernstlich krank. Eine jüngere Schwester wurde wegen Myom operiert.

Menstruation mit 16 Jahren, regelmäßig, alle 4 Wochen, 6—7 Tage, immer stark. Jetzt seit etwa 2⅛ Jahren 8—12 Tage dauernd stärkerer Blutverlust.

Beschwerden: Siehe Menstruation. Vor 2 Jahren Abrasio, vorübergehende Besserung. Schwindel, Erbrechen, Kreuzschmerzen, Kopfweh, Herzklopfen, Schwäche, Abgeschlagenheit, Schlaflosigkeit.

Befund: Äußerst anaemische, total farblose Frau. Haemoglobingehalt 20—25%.

Genitale: Doppelfaustgroßes Myom. Der Fundus uteri überragt den Nabel um 2 Querfingerbreite.

Diagnose: Myom

Ziel der Behandlung: Amenorrhoe.

Verlauf: 1. bis 2. 11. Röntgenserie I, Aluminiumfilter 3 mm, 175 X.
6. bis 9. 11. Menses eher schwächer als sonst.
21. bis 22. 11. Röntgenserie II, Alumi iumfilter 3 mm, 398 X.
4. bis 8. 12. Menses, kein Kater. Befinden gut. Fundus uteri 3 Querfinger unter dem Nabel.
15. 12. Röntgenserie III, Aluminiumfilter, 161 X.
16. 1. Röntgenserie IV, Aluminiumfilter, 276 X.
13. 2. kein Kater; die zu Anfang Februar erwarteten Menses

blieben aus. Dafür vom 6. bis 8. 2. leicht blutiges Sekret. Befinden viel besser. Haemoglobin 45 %.

13. 2. Röntgenserie V, Aluminiumfilter 3 mm, 280 X.

28. 2. 12. Befinden gut, keine Blutungen. Uterus überragt 3 Querfinger die Symphyse. 28. 2. Röntgenserie VI, Aluminiumfilter 3 mm, 209 X.

Epikrise: Amenorrhoe nach 1 Monat, 6 Serien, 1499 X.

Nr. 46. Frau B. 42jährig, V-para. War nie ernstlich krank.

Menstruation mit 15½ Jahren, regelmäßig alle 23 Tage, 5 Tage lang stark ohne Beschwerden. Seit 2 Jahren unregelmäßig postponierend, länger dauernd, stärker mit Abgang von Blutklumpen.

Beschwerden: Kommt wegen ihrer Blutungen.

Befund: Gut genährte Frau mit mittelkräftiger Muskulatur.

Genitale: Normal.

Diagnose: Metropathia haemorrhagica.

Ziel der Behandlung: Amenorrhoe.

Verlauf: 1. bis 6. 11. Röntgenserie I, Aluminiumfilter 5 mm, 208 X.

30. 11. Röntgenserie II, Aluminiumfilter 5 mm, 210 X.

Seit 18. 10. keine Blutung, Befinden in der Zwischenzeit gut.

1. 12. Röntgenserie III, Aluminiumfilter 5 mm, 210 X.

Epikrise: Amenorrhoe nach 1 Monat, 3 Serien, 628 X.

Nr. 47. Frl. K. 44jährig, mit 16 Jahren Masern, später vorübergehende Myombeschwerden.

Menstruation mit 15 Jahren, immer regelmäßig 4wöchentlich, 3—4 dauernd, stark, oft mit krampfartigen Schmerzen. Jetzt ebenso, nur vielleicht etwas schwächer.

Beschwerden: Seit 11 Jahren bemerkt Patientin eine Geschwulst, die langsam größer wurde und besonders in der letzten Zeit Blasenbeschwerden verursachte. Schwäche, Abgeschlagenheit, Druckgefühl im Becken.

Befund: Frau von gracilem Bau, bis 4 Querfinger über den Nabel reichendes Myom, das sich äußerst derb anfühlt.

Diagnose: Myom.

Ziel der Behandlung: Schrumpfung, Amenorrhoe.

Verlauf: 3. bis 4. 11. Röntgenserie I, Aluminiumfilter 3 mm, 106 X.

28. 11. einen Tag nach der letzten Serie Kater, sonst beschwerdefrei. Menses 3 Tage. Geschwulst reicht bis zum Nabel.

28./29. 11. Röntgenserie II, Aluminiumfilter 3 mm, 159 X.

16. 12. 2tägiger Kater, sonst absolutes Wohlbefinden. Gefühl als ob der Leib etwas kleiner sei.

16. bis 18. 12. Röntgenserie III, Aluminiumfilter 3 mm, 104 X.

18. 12. Menses die ersten 2 Tage Tage stark, dann mit Unterbrechungen andauernd. Kein Druck mehr auf die Blase, kein Kater.

4./5. 1. 1912. Röntgenserie IV, Aluminiumfilter 3 mm, 97 X.

24. 1. Die letzterwähnte Blutung dauerte nahezu 6 Wochen, bis zum 12. 1. 12. Seit dieser Zeit keine Blutung mehr, geht bis 2 Querfinger unter dem Nabel, äußerst hart. Kein Kater, dagegen reichlich Wallungen.

24./25. I Röntgenserie V, Aluminiumfilter 3 mm, 115 X.

14./15. 2. Röntgenserie VI, Aluminiumfilter 3 mm, 104 X.

Epikrise: Amenorrhoe nach 2½ Monaten, 6 Serien, 685 X.

Nr. 48. Frau M. M. 41jährig, IV-para. 1 Abort vor 3 Jahren. War früher nie krank.

Menstruation mit 17 Jahren, regelmäßig alle 4 Wochen 3—4 Tage mäßige Blutung, jetzt auch regelmäßig, aber 10—15 Tage starke Blutung.

Beschwerden: Seit dem Abort vor 3 Jahren Menorrhagien, Schwäche, Kreuzschmerzen, Abgeschlagenheit.

Befund: Mittelkräftige Frau mit gering entwickelter Muskulatur.

Genitale: Uterus gänseeigroß, weich, anteflektiert, Adnexe frei und beweglich.

Diagnose: Metropathia haemorrhagica.

Ziel der Behandlung: Amenorrhoe,

Verlauf: 9. bis 11. 11. Röntgenserie I; Aluminiumfilter 3 mm, 201 X.

9.—27. 11. Menses; die ersten 6 Tage ziemlich starke Blutung. Appetit gut.

1. 12. Röntgenserie II, Aluminiumfilter 3 mm, 273 X.

15. bis 31. 12. Menses. Die ersten 3 Tage stark Befinden gut.

15./17. 1. Röntgenserie III, Aluminiumfilter 3 mm, 152 X.

12. 2. Letzte Menses am 25. 1. Geringe Blutung.

12. 2. Röntgenserie IV, Aluminiumfilter 3 mm, 153 X.

4. 3. In der Zwischenzeit keine Menses.

5. 3. Röntgenserie V, Aluminiumfilter 3 mm, 164 X.

26. 3. Röntgenserie V, Aluminiumfilter 3 mm, 155 X.

Etwas Kopfschmerzen und fliegende Hitze, keine Blutung.

Epikrise: Amenorrhoe nach 2½ Monaten, 5 Serien 1098 X.

Nr. 49. Frau M. W. 53jährig, IV-para. War oft krank, magenleidend, seit 3 Jahren Herzbeschwerden.

Menstruation mit 15 Jahren 4 wöchentlich, 7 bis 8 Tage, immer stark.

Beschwerden: seit mehreren Jahren erheblich stärker, 10—14 Tage dauernd, so daß Patientin sich oft halb ohnmächtig fühlte. Schwindel, Übelkeit, Kreuzschmerzen, Schwäche, Abgeschlagenheit.

Befund: Sehr anaemische pastöse Frau, Haemoglobingehalt 50%.

Genitale: Doppelfaustgrosser Tumor.

Diagnose: Myom.

Ziel der Behandlung: Künstliche Klimax.

Verlauf: 14/15. 11. Röntgenserie I, Aluminiumfilter 3 mm, 263 X.

4. 12. bis jetzt Wohlbefinden.

Die für 20. 11. erwarteten Menses blieben aus.

1 Tag Röntgenkater.

4. 12. Röntgenserie II, Aluminiumfilter 3 mm, 148 X.

19. 12. Röntgenserie III, Aluminiumfilter 3 mm 138 X.

11. 1. 12. 22. 12. setzte eine allmählich stärker werdende Blutung ein, die im ganzen 7 Tage dauerte und so heftig war, daß tamponiert werden mußte. Patientin fühlt sich sehr schwach.
11./12. 1. Röntgenserie IV, Aluminiumfilter 3 mm, 286 X.
31. 1. Röntgenserie V, Aluminiumfilter 3 mm, 69 X. Keine Blutung mehr.

Epikrise: Amenorrhoe nach $2^1/_2$ Monaten, 5 Serien 904 X.

Nr. 50. Frau B. D. 47jährig, II-para, war nie ernstlich krank. 1911 2mal Venenentzündung.

Menstruation mit 13 Jahren, sehr regelmäßig, 4 bis 5 Tage, sehr stark, mit Druckgefühl nach unten. Seit 5 Jahren Steigerung des Druckgefühls und stärkere Blutung. 10—14 Tage. Im letzten Jahre 2maliges Aussetzen der Menses bis zu 6 Wochen.

Beschwerden: siehe Menstruation. Ärztlicherseits Myom festgestellt. Kreuzschmerzen, Kopfweh, Ziehen in den Gliedern, Meteorismus, Schwäche, Abgeschlagenheit.

Befund: Mittelgroße, blasse Frau.

Genitale: Tumor weit über den Nabel reichend entsprechend dem 8. Monat der Schwangerschaft.

Diagnose: Uterus myomatosus.

Ziel der Behandlung: Künstliche Klimax.

Verlauf: 10/11. 11. Röntgenserie I, Aluminiumfilter 3 mm, 366 X.
29. 11. Im Anschluß an die Serie fühlte sich Patientin sehr angegriffen. Bis zum 18. 1. bestand noch geringer blutiger Ausfluß, seitdem keinerlei Blutung.
29. 11. Röntgenserie II, Aluminiumfilter 3 mm 549 X.
11. 12. Röntgenkater nervöser Art, Menses 5 Tage lang, am 2. und 3. Tage stark.
19./20. 12. Röntgenserie III, Aluminiumfilter 3 mm, 331 X.
10. 1. 12. Die für 7. 1. erwarteten Menses blieben aus. Fundus uteri höchstens in Nabelhöhe, aber sehr breit gegen das Becken entwickelt.
10./11. 1. Röntgenserie IV, Aluminium 3 mm 322 X.

29. I. 12. Keine Menses bis jetzt, dagegen Wallungen. Fundus knapp unter dem Magen.
29. bis 30. 1. 12. Röntgenserie V, Aluminiumfilter 3 mm, 321 X. 22. 2. Immer noch Amenorrhoe, vermehrte Wallungen.
22. 2. 12. Röntgenserie VI, Aluminiumfilter 3 mm, 394 X.
Epikrise: Amenorrhoe nach 1 Monat, 6 Serien, 2284 X.

Nr. 51. Frau Dr. Br. 50jährig, II-para, 3 Aborte, war nie ernstlich krank.
Menstruation: mit 13 Jahren, 3 wöchentlich, 7 Tage,
Beschwerden: Vor 3 Jahren dauerte die Menstruation einmal 1 Monat und 6 Tage. Ärztlicherseits Myom festgestellt. Dann wieder regelmäßige Menses. Seit 2 Jahren Wallungen, Leibschmerzen.
Befund: Pastöser Habitus, nervöse Frau. Haemoglobin 55 %.
Genitale: Tumor bis 3 Querfinger unterhalb des Nabels.
Diagnose: Myom.
Ziel der Behandlung: Amenorrhoe.
Verlauf: Vom 20.—23. 11. Röntgenserie I, Aluminiumfilter 3 mm, 330 X.
11./12. Patientin ist seit 6. 11. wieder amenorrhoisch. 1 Woche lang Röntgenkater.
11./12. Röntgenserie II, Aluminumfilter 3 mm 368 X.
27. 12. Menses 5 Tage lang äußerst gering. 2tägiger Röntgenkater.
8./9. 1. Röntgenserie III, Aluminiumfilter 3 mm, 234 X.
25. I. Mehrtägiger Röntgenkater, sonst Wohlbefinden. Die für den 24. 1. erwartete Menses blieb aus. Uterus 3 Querfinger oberhalb der Symphyse fühlbar.
23. 1. Röntgenserie IV, Aluminiumfilter 3 mm, 146 X.
12. 2. Amenorrhoe, 3 Tage Röntgenkater. Röntgenserie V, Aluminiumfilter 3 mm, 152 X.
Epikrise: Amenorrhoe nach 1 Monat, 5 Serien 1230 X.

Nr. 52. Frau J. v. E. 43jährig, IV-para. 2 Aborte, der letzte 1894. War nur unterleibsleidend, sonst immer gesund. Im ersten Wochenbett Karbolvergiftung.

Menstruation: mit 15 Jahren alle 4 Wochen 5 Tage, mäßiger Blutverlust.

Beschwerden: Vor ca. 7 Jahren Blasenbehandlung, vor 6 Jahren Ätzungen wegen Wunden an der Gebärmutter, vor 2 Jahren nochmalige Ätzung. Bis zu dieser Zeit wurde ein Myom nicht festgestellt. Seit ca. 1 Jahre bestehen Blasenbeschwerden, Harndrang beim Treppensteigen. Kreuz- und Leibschmerzen, Kopfweh, Herzklopfen, Schwäche, Abgeschlagenheit, Schlaflosigkeit.

Befund: Blaße etwas pastöse Frau.

Genitale: Fundus uteri reicht bis 2 Querfinger unter den Nabel.

Diagnose: Myoma uteri.

Ziel der Behandlung: Amenorrhoe, Schrumpfung.

Verlauf: 24. 10. Röntgenserie I, Aluminiumfilter 3 mm, 205 X.

13. 11. kein Kater, zeitweilige stechende Schmerzen im Unterleib, als wenn etwas entzündet wäre.

13./14. 11. Röntgenserie II, Aluminiumfilter 3 mm, 249 X.

30. 11. 2 Tage Röntgenkater. Menses in Stärke und Dauer wie sonst. Vom 19. bis 23. 11. Stuhlgang immer etwas angehalten.

30. 11. Röntgenserie III, Aluminiumfilter 3 mm, 276 X. Sehr starker 2tägiger Kater. Sonst Wohlbefinden.

11. bis 15. 12. Menses ebenso stark wie früher. Nach 2tägigem Aussetzen traten dieselben gestern wieder ein. Beim Wasserlassen krampfartige Schmerzen nach unten. Geschwulst in auffallend raschem Schwinden begriffen, nur noch handbreit unterhalb des Nabels.

18./19. 12. Röntgenserie IV, Aluminiumfilter 3 mm, 185 X.

12. 1. 5 Tage Röntgenkater, seit 16. 12. keine Menses mehr, dagegen häufig Schmerzen beim Wasserlassen.

12.—15. 1. Röntgenserie V, Aluminiumfilter 3 mm 128 X.

5. 2. Immer noch Blasenbeschwerden, in den letzten beiden Tagen ist der Urin ganz weiß, häufiger Harndrang, Kopf-

schmerzen und Wallungen, Nachtschweiße. Seit 7 Wochen Amenorrhoe

5. bis 6. 2. Röntgenserie VI, Aluminiumfilter 3 mm, 102 X.

6. 2. Entlassung. Senil atrophischer Uterus, leicht senile Vagina. Urin vollkommen frei.

Epikrise: Amenorrhoe nach 1¾ Monaten, 6 Serien, 5154 X.

Nr. 53. Frau F. 48jährig, 0-para. War nie ernstlich krank.

Menstruation mit 14 Jahren, regelmäßig, 4wöchentlich, 4—5 Tage dauernd, ohne Schmerzen, viel Blutverlust. Seit der Heirat sehr unregelmäßig, nur 8 -14tägige Interwalle. Seit 5 Jahren wieder schwächer, Interwalle 15 Tage.

Beschwerden: Vor einem halben Jahre wurde Gebärmuttergeschwulst festgestellt. Seit einem Jahre in der Gallenblasengegend drückende Schmerzen, die fast täglich ¼ Stunde nach dem Essen auftreten. Schwäche, Abgeschlagenheit, Schlaflosigkeit.

Befund: Blaße Frau in mäßigem Ernährungszustand. Haemoglobingehalt 60—65 %.

Genitale: Faustgroßes Myom.

Diagnose: Myom.

Ziel der Behandlung: Schrumpfung des Tumors, Amenorrhoe.

Verlauf: 27. bis 28. 11. Röntgenserie I, Aluminiumfilter 3 mm, 187 X.

18. 1. etwa 8tägiger Kater nach der letzten Serie. Menses vom 11. 1. bis heute stärker als sonst. Auch die vorletzte Periode, die gleich nach der Serie einsetzte stärker als sonst. Schmerzen in der Gallenblasengegend unverändert.

18./19. 1. Röntgenserie II, Aluminiumfilter 3 mm, 163 X.

5. 2. eintägiger Kater. Schmerzen in der Gallenblasengegend geringer. Menses vom 11. bis 18. 1.

5./6. 2. Röntgenserie III, Aluminiumfilter 3 mm, 136 X.

26. 2. 3 Tage Kater, sehr häufige Wallungen. In der Zwischenzeit keine Menses.

26./27. 2. Röntgenserie IV, Aluminiumfilter 3 mm, 96 X.

18. 3. Vom 11. bis 18. 2. Letzte Menses. Immer noch reichliche Wallungen, im übrigen Wohlbefinden.
18./19. 3. Röntgenserie V, Aluminiumfilter 3 mm, 128 X.
19. 3. Normaler Uterus, links etwa ein haselnußgroßer Tumor noch zu fühlen.

Epikrise: Amenorrhoe nach 1 Monat, 5 Serien, 720 X. Schrumpfung des Tumors.

Nr. 54. J. Bl. 52jährig, IV-para. Vor 15 Jahren anscheinend gonorrhoische Adnexentzündung. Vor 9 Jahren Curettement, bis vor 3 Jahren Ringbehandlung.

Menstruation mit 13 Jahren, 4 Tage lang, Kreuzschmerzen.

Beschwerden: Seit 1 Jahr unregelmäßig, 3—6 wöchentliche Interwalle, die Blutungen waren immer sehr stark, aber nur 4 Tage dauernd. Im Anschluß an die letzte Periode, die 14 Tage dauerte, ärztliche Untersuchung; es wurde Myom festgestellt. Schwindelgefühl, Wallungen, Schweiße, Druckgefühl im Becken.

Befund: Untersetzte Frau in gutem Ernährungszustand. Schleimhäute blaßrot.

Genitale: Uterus mannskopfgroß.

Diagnose: Myom.

Ziel der Behandlung: Schrumpfung des Tumors. Künstliche Klimax.

Verlauf: 4. bis 6. 12. Röntgenserie I, Aluminiumfilter 3 mm, 201 X.
2. 1. Vom 8. bis 12. 12. Menses, viel schwächer als sonst, Erleichterungsgefühl im Unterleib.
2./3. I. Röntgenserie II, Aluminiumfilter 3 mm, 123 X.
22. 1. In der Zwischenzeit Wohlbefinden.
22. 1. Röntgenserie III, Aluminiumfilter 3 mm, 155 X.
12. 2. Nach der letzten Serie 8 Tage lang sehr müde und matt. Massenhafte hysterische Beschwerden.
12./13. 2. Röntgenserie IV, Aluminiumfilter 3 mm, 139 X. Amenorrhoe seit 12. 12. 11.

Epikrise: Amenorrhoe nach 1 Monat, 4 Serien, 618 X.

Nr. 55. Frl. H. K. 40jährig, 0-para. War nie ernstlich krank.

Menstruation mit 16 Jahren, regelmäßig zwischen 3 und 4 Wochen.

Beschwerden: regelmäßige 4wöchentliche, aber sehr starke Blutungen. Wallungen, Übelkeit, Kreuzschmerzen, Kopfweh, Leibschmerzen, Schwäche, Abgeschlagenheit.

Befund: Mittelgroße gut ernährte Frau, Schleimhäute blaß.

Genitale: Mannsfaustgroßer Tumor.

Diagnose: Myom.

Ziel der Behandlung: Schrumpfung, Amenorrhoe.

Verlauf: 16. bis 18, 12. Röntgenserie I, Aluminimfilter 3 mm, 130 X.
13./14. 1. Röntgenserie II, Aluminiumfilter 3 mm, 249 X.
Nach der zweiten Serie schwerer Röntgenkater 3 Tage lang.
22. 1. bis 3. 2. ununterbrochene Blutung.
3. bis 5. 2. Röntgenserie III, Aluminium-Filter 3 mm, 247 X.
28. 2. Menses vom 22. bis 26. 2. wie gewöhnlich. Uterus nicht vergrößert, retroflektiert. An Stelle des Myoms findet man keine Verhärtung. Es soll mit einer neuen Serie gewartet werden.
21. 3. Bis jetzt keine Menses. Allgemeinbefinden viel besser.
29. 4. bis jetzt Amenorrhoe, Allgemeinbefinden sehr gut.

Epikrise: Amenorrhoe nach 2 Monaten, 3 Serien, 627 X. Schrumpfung.

Nr. 56. Frau v. G. 49jährig, I-para, 1 Abort vor 18 Jahren; Auskratzung im Anschluß an Abort? Vor 16 Jahren erste, vor 4 Jahren zweite Tubenschwangerschaft. Vor 17 Jahren Pneumonie.

Menstruation mit 15 Jahren, regelmäßig 4wöchentlich, schwach mit krampfartigen Schmerzen.

Beschwerden: Seit 2 Jahren unregelmäßige Menses, 4 bis 7 wöchentlicher Interwall, länger, bis 10 Tage dauernd, besonders in den ersten Tagen sehr stark. Herzklopfen, Schwäche, Abgeschlagenheit, Druckgefühl im Becken.

Befund: Kräftig gebaute Frau in gutem Ernährungszustand.

Genitale: Uterus bis 2 Querfinger unter den Nabel reichend.

Diagnose: Myom.

Ziel der Behandlung: Schrumpfung, künstliche Klimax.

Verlauf: 14. 10. 1. Röntgenserie I, Aluminiumfilter 3 mm, 232 X.

11. 12. Menses sistieren jetzt seit 6 Wochen. Etwas Röntgenkater.

1./12. 12. Röntgenserie II, Aluminiumfilter 3 mm, 299 X.

9. 1. Vor etwa 8 Tagen traten nach 10wöchentlicher Pause die Menses ein, die bis gestern anhielten. Geschwulst bedeutend verkleinert. Ziemlich ausgesprochene Nervosität nach der letzten Serie.

9./10. 1. Röntgenserie III, Aluminiumfilter 3 mm, 115 X.

30. 1. Vor 14 Tagen leichte, 3tätige Blutung. Ganz leichtes Erythem in der Ileocoecalgegend, das heute schon wieder abgeheilt ist. Leichte Bräunung der Haut.

30./31. 1. Röntgenserie IV, Aluminiumfilter 3 mm, 81 X. Wegen der sehr empfindlichen Haut soll mit weiterer Bestrahlung vorderhand ausgesetzt werden.

19. III. Bis jetzt keine Menses, Geschwulst völlig verschwunden fliegende Hitze, sonst Wohlbefinden.

Epikrise: Amenorrhoe nach 2 Monat, 4 Serien, 627 X. Schrumpfung.

Nr. 57. Frau U. 50jährig, II-para. War außer Chlorose nie krank.

Menstruation mit 16 Jahren, nie regelmäßig, 3 bi 4wöchentliche Interwalle, 4 5 Tage lang, mittelstark, ohne Schmerzen. Seit 2 Jahren stärker und länger dauernd. Seit 3 Wochen dauernde Blutung.

Beschwerden: Vor ¾ Jahren wurde Myom festgestellt. Mehrfache Bestrahlungen auswärts. Blutungen setzten gewöhnlich aus und stellten sich jedoch wieder ein. Schwäche, Schlaflosigkeit.

Befund: Etwas untersetzte Frau, blaßes Aussehen.

Genitale: Uterus faustgroß.

Diagnose: Myom.

Ziel der Behandlung: Künstliche Klimax.

Verlauf: 18. 1. Röntgenserie I, Aluminiumfilter 3 mm, 170 X.

10. 2. etwa 6tätiger Kater, seit 31. 1. keine Blutung mehr.

10./12. 2. Röntgenserie II, Aluminiumfilter 3 mm, 141 X.

29. 2. Keinerlei Kater, Wohlbefinden. Röntgenserie III, Aluminiumfilter 3 mm, 189 X.

20. 3. Vom 11. bis 16. Eintreten einer Blutung, mit starken Leibschmerzen und Abgang von Blutklumpen, reichliche Wallungen.

20. bis 21. 3. Röntgenserie IV, Aluminiumfilter 3 mm, 137 X.

21. 3. Myom nicht mehr zu fühlen, es soll trotz der letzten Blutung abgewartet werden.

10. 6. Seit 16. 3. keine Menses mehr.

Epikrise: Amenorrhoe nach 5 Wochen, 4 Serien, 637 X.

Nr. 58. Frau M. R. 42jährig, VIII-para. War nie ernstlich krank.

Menstruation mit 17 Jahren, alle 4 Wochen, regelmäßig, 4 Tage starken Blutverlust, jedoch ohne Schmerzen.

Beschwerden: Vor zirka 2 Jahren bei der Menstruation sehr starker Blutverlust, der eine allgemeine Schwäche und Abmagerung bewirkte. Nachtschweiße, Herzklopfen.

Befund: Mittelgroße Frau in mäßigem Ernährungszustand, Haemoglobingehalt 52%, rechts und links besteht eine Spitzenaffektion.

Genitale: Uterus nicht vergrößert, freibeweglich, Adnexe frei.

Diagnose: Metropathie.

Ziel der Behandlung: Amenorrhoe.

Verlauf: 18. bis 20. 5. Röntgenserie I, Aluminiumfilter 3 mm, 136 X.

16. 2. hat sich in der Zwischenzeit bedeutend wohler gefühlt als sonst.

10. bis 14. 2. ziemlich starke Menses.
16./17. Röntgenserie II, Aluminiumfilter 3 mm, 176 X.
12. 2. 4. bis 7. 3. Menses ebenso stark wie sonst. An einer Stelle am Abdomen Combustio II. Grades mit Blasenbildung.
13. 3. Röntgenserie III, Aluminiumfilter 3 mm, 203 X.
11. 4. 1. bis 4. 4. Menses, schwächer als sonst. Vollständiges Wohlbefinden.
11./12. 4. Röntgenserie IV, Aluminiumfilter 3 mm, 251 X.
6. 5. In der Zwischenzeit keine Menses.
6. 5. Röntgenserie V, Aluminiumfilter 3 mm, 183 X. Wohlbefinden, Nachtschweiße.

Epikrise: Amenorrhoe nach 2½ Monaten, 5 Serien, 950 X.

Nr. 59. Fräulein K. D. 43jährig, 0-para. War nie ernstlich krank.

Menstruation mit 12 Jahren, nie ganz regelmäßig, 3—3½ Wochen Interwalle, 4—5 Tage, mittelstark. Seit 3 Jahren stärker, 3—4 Wochen anhaltende Blutungen, mit nur 10tägigen Interwallen. Kopfschmerzen, Schwäche, Abgeschlagenheit, Schlaflosigkeit.

Befund: Mittelgroße, blaße Frau.

Genitale: o. B.

Diagnose: Metropathie.

Ziel der Behandlung: Amenorrhoe.

Verlauf: 22./23. 1. Röntgenserie I, Aluminiumfilter 3 mm, 143 X.
17. 2. In der Zwischenzeit Wohlbefinden.
17. bis 21. 2. Röntgenserie II, Aluminiumfilter 3 mm, 235 X.
12. 3. 1. bis 3. 3. Menses, ganz schwach, kein Kater.
12./13. 3. Röntgenserie III, Aluminiumfilter 3 mm, 118 X.
10. 4. keine Menses mehr. Seit 14 Tagen Kopfschmerzen und fliegende Hitze.
10./11. 4. Röntgenserie VI, Aluminiumfilter 3 mm, 178 X.

Epikrise: Amenorrhoe nach 1½ Monat, 4 Serien, 576 X.

Nr. 60. Frau E. R. 35jährig, 0-para. War nie ernstlich krank. Mutter und eine Schwester hatten auch unter starken Blutungen zu leiden.

Menstruation mit 18 Jahren, regelmäßig, 4wöchentlich, 3—4 Tage lang, stark ohne Beschwerden.

Beschwerden: Seit 10 Jahren im Anschluß an Gesichtsrose 3wöchentlicher Interwall, 8 10 Tage Dauer, besonders in den letzten 3 Jahren. Starker Blutverlust, häufige Wallungen, Herzklopfen, Schweiße, Schwäche.

Befund: mittelgroße Frau mit gering ausgebildetem Fettpolster.

Genitale: o. B.

Diagnose: Metropathie.

Ziel der Behandlung: Amenorrhoe.

Verlauf: 26. 1. Röntgenserie I, Aluminiumfilter 3 mm, 122 X.
16. 2. zweitägiger Kater. Die Blutungen hörten gleich mit der letzten Bestrahlung auf; sie dauerten 9 Tage.
16./17. 2. Röntgenserie II, Aluminiumfilter 3 mm, 130 X.
7. 3. Menses vom 17. bis 22. 2. ziemlich stark. 1 tägiger Kater.
7. bis 8. 3. Röntgenserie III, Aluminiumfilter 3 mm. 138 X.
25. 3. Menses vom 16. bis 20. 3. noch stärker als das letzte Mal.
27. 3. Röntgenserie IV, Aluminiumfilter 3 mm, 129 X.
24. 4. Befinden in der Zwischenzeit gut
Vom 16. bis 20. 4. nur ganz geringe Blutung.
25. 4. Röntgenserie V, Aluminiumfilter 3 mm, 110 X.
20. 5. Befinden gut, keine Blutung mehr.
21. 5. Röntgenserie VI, Aluminiumfilter 3 mm, 205 X.

Epikrise: Amenorrhoe nach $2^{3}/_{8}$ Monaten, 6 Serien 844 X.

Nr. 61. Frl. H. H. 45jährig, 0-para. Vor 12 Jahren Ulcus ventriculi, seither immer Verdauungsbeschwerden.

Menstruation mit 16 Jahren, alle 30 Tage, $2^{1}/_{2}$ Tage ohne Schmerzen mit großem Blutverlust.

Beschwerden: Seit $2^{1}/_{2}$ Jahren Menses alle 24 Tage mit viel stärkerem Blutverlust.

Befund: Mittelgroße kräftige Frau, Haemoglobingehalt 50%.

Genitale: Stand des Fundus uteri in Nabelhöhe.

Diagnose: Myom.

Ziel der Behandlung: Amenorrhoe.

Verlauf: 30./31. 1. Röntgenserie I, Aluminiumfilter 3 mm, 258 X.
Menses vom 9. bis 11. 2. stärker als sonst.
19. 2. Röntgenserie II, Aluminiumfilter 3 mm, 147 X.
13. 3. Menses vom 4. bis 8. 3. anfangs stark, dann mäßig. Am Abdomen an einer kleinen Stelle Rötung. Wohlbefinden.
13. 3. Röntgenserie III, Aluminiumfillter 3 mm, 448 X.
2. 5. bis jetzt keine Menses. 8. 5. drei Querfinger breit unter dem Nabel steht der Fundus uteri.

Epikrise: Amenorrhoe nach 1⅛ Monat, 3 Serien, 853 X.

Nr. 62. Fr. A. W. 47jährig, II-para. Ein Abort vor 23 Jahren. War nie ernstlich krank.

Menstruation mit 13 Jahren, unregelmäßig, alle 3 4 Wochen, 5 6 Tage geringe Schmerzen, großer Blutverlust.

Beschwerden: Seit einem halben Jahre hat der Blutverlust noch zugenommen. Kreuzschmerzen, Herzklopfen, Ziehen in den Gliedern, Druckgefühl im Becken.

Befund: 3 Querfinger unter den Nabel reichender Tumor.

Diagnose: Myom.

Ziel der Behandlung: Schrumpfung, Amenorrhoe.

Verlauf: Am 1. 2. 52. Röntgenserie I, Aluminiumfilter 3 mm, 254 X.
22. 2. Kein Kater, Wohlbefinden, Gefühl der Erleichterung im Leib.
5. bis 8. 2. Menses, etwas stärker denn sonst. 3 Tage dicke Blutklumpen.
22. 2. Röntgenserie II, Aluminiumfilter 3 mm, 132 X.
13. III. Kein Kater. Menses dieses Mal erst nach 24 Tagen, etwas schwächer. Druck auf die Blase fast völlig verschwunden, tadelloses Befinden.

13./14. 3. Röntgenserie III, Aluminiumfilter 3 mm, 175 X.
14. 3. nur ganz minimale 4tägige Blutung.
12./13. 4. Röntgenserie IV, Aluminiumfilter 3 mm, 180 X.
16./18. 4. ganz geringe Blutung.
1. 5. Röntgenserie V, Aluminiumfilter 3 mm, 128 X.
22. 5. keine Blutung mehr, Befinden sehr gut.
22./23. 5. Röntgenserie VI, Aluminiumfilter 3 mm, 225 X.
Amenorrhoe, Fundus uteri 3 Querfinger unter dem Nabel.

Epikrise: Nach 2½ Monaten Amenorrhoe, 6 Serien, 1094 X. Schrumpfung.

Nr. 63. Frau J. Sp., 3-para, war immer gesund.

Menstruation mit 13 Jahren, regelmäßig, alle 3 Wochen, 8 Tage mit viel Blutverlust, ohne Beschwerden.

Beschwerden: Seit 6 Jahren sehr unregelmäßig, alle 14 Tage bis 7 Wochen, 4—8 Tage lang, mit großem Blutverlust und Rückenschmerzen.

Befund: Mittelgroße Frau, sehr blaß Haemoglobingehalt 28 %.

Genitale: Uterus in Größe des 4. Schwangerschaftsmonats, läßt sich nicht aus dem Becken herausheben. Adnexe nicht zu tasten. Blasenbefund: starke Trabekelblase, diffuse Rötung, viele Ausbuchtungen.

Diagnose: Myom. (Cystitis).

Ziel der Behandlung: Amenorrhoe.

Verlauf: 6./7. 2. Röntgenserie I, 669 X.
10. 2. Röntgenserie 2, 168 X.
27. 2. Menses vom 18. bis 25. 2. mit Unterbrechung von 2 Tagen sehr schwach und ohne Beschwerden. Uterusgröße nicht verändert.
23. 4. Bis jetzt keine Menses Allgemeinbefinden sehr gut.
23. 4. Röntgenserie III, 90 X, Uterusgröße kaum verändert. Haemoglobingehalt 39 %. Tadelloses Befinden.

Epikrise: Amenorrhoe nach 1 Monat, 3 Serien 927 X

Nr. 64. Frau K. W. 44jährig, II-para, 2 Aborte, der letzte vor 16 Jahren. War nie ernstlich krank.

Menstruation: mit 11½ Jahren, regelmäßig alle 4 Wochen, 6 Tage lang geringe Blutung.

Beschwerden: Seit einem Jahre unregelmäßig und stärker, Schwindel, Kopfweh, Schwere im Unterleib, Schwäche, Schlaflosigkeit.

Befund: Mittelgroße kräftig gebaute Frau. Haemoglobingehalt 70%.

Genitale: Faustgroßes Myom, vor dem Uterus ein gänseeigroßes gestieltes Myom, mit der vorderen Wand zusammenhängend.

Diagnose: Myom.

Ziel der Behandlung: Amenorrhoe.

Verlauf: Am 8. 2. Röntgenserie I, Aluminiumfilter 3 mm, 179 X.
26. 2. Allgemeinbefinden besser.
26. 2. Röntgenserie II, Aluminiumfilter 3 mm, 308 X.
4. bis 10. 3. Menses, 2 Tage stärker denn sonst, dann normal. Etwas Abgeschlagenheit. Am 8. 3. Röntgenserie III, Aluminiumfilter 3 mm, 269 X.
10. 4. Menses vom 30. 3. bis jetzt. Geringer Röntgenkater.
10. 4. Röntgenserie 4, Aluminiumfilter 3 mm, 310 X.
30. 4. Die am 29. 4. erwarteten Menses sind nicht eingetreten. Röntgenserie V, Aluminiumfilter 3 mm, 241 X.

Epikrise: Amenorrhoe nach 2 Monaten, 5 Serien, 1207 X

Nr. 65. Frau A. v. R. 51jährig, IV-para. War nie ernstlich krank.

Menstruation: mit 14 Jahren, 4wöchentlich, regelmäßig, 4 Tage lang, mittelstark.

Beschwerden: Seit einem Jahre zusammenfallend mit einem Erysipel, unregelmäßig, jetzt alle 3 Wochen stärkerer Blutverlust, Schmerzen im linken Hypogastrium, die bis in die Waden ausstrahlen. Schwere im Unterleib, Ziehen in den Gliedern, Schlaflosigkeit.

Befund: Mittelgroße Frau mit mäßigem Fettpolster.

Genitale. Apfelgroßes Myom, an der vorderen Uteruswand.

Diagnose: Myom.

Ziel der Behandlung: Amenorrhoe, Schrumpfung

Verlauf: 12./13. 2. Röntgenserie I, Aluminiumfilter 3 mm, 202 X.

4. 3. kein Kater. Menses vom 27. 2. bis 1. 3. wie sonst.

4./5. 3. Röntgenserie II., Aluminiumfilter 3 mm, 259 X.

21. 3. Die gestern erwarteten Menses sind nicht eingetreten. Stärkere Kreuzschmerzen.

21./22. 3. Röntgenserie III, Aluminiumfilter 3 mm, 179 X.

10. 4. 3 Tage Röntgenkater, Menses vom 21 bis 28. 3. 3 Tage später wie sonst.

10. 4. Röntgenserie IV, Aluminiumfilter 3 mm, 299 X.

25. 4. 8 Tage lang Röntgenkater.

26/27. 4. Röntgenserie V, Aluminiumfilter 3 mm, 230 X.

26. IV. Bis jetzt keine Menses mehr, Wohlbefinden. Uterus bedeutend kleiner, Haemoglobingehalt 60 %.

Epikrise: Amenorrhoe nach 1 1/8 Monat, 5 Serien, 1169 X.

Nr. 66. Frau M. F. 31jährig, 0-para, war nie ernstlich krank.

Menstruation: mit 13 1/2 Jahren, bis zum 18. Jahre alle 26 Tage, 2—3 Tage geringer Blutverlust mit Schmerzen. Später alle 17 Tage, dann wieder alle 26 Tage.

Beschwerden: Letzte Menses viel stärker, seit einiger Zeit Stechen im Unterleib, Schwindel, Wallungen, Herzklopfen, Kopfweh, Schwere im Unterleib.

Befund: Kleine gut gewachsene Frau, Haemoglobingehalt 63 %.

Genitale: Gänseeigroßer schmerzhafter Tumor am Uterus.

Diagnose: Myom (?).

Ziel der Behandlung: Amenorrhoe.

Verlauf: 27. 2. Röntgenserie I, Aluminiumfilter 3 mm, 170 X.

14. 1. Menses vom 28. 2. bis 1. 3. stärker wie sonst, viel Kopfschmerzen.

14. 3. Röntgenserie II, Aluminiumfilter 3 mm, 436 X.

29. 3. Menses vom 25. bis 27. 3. Viel schwächer wie sonst, 4 Tage Röntgenkater.
29./30. 3. Röntgenserie III, Aluminiumfilter 3 mm, 295 X.
1. 5. Menses vom 23. bis 25. 3. ganz minimaler Blutverlust. Allgemeinbefinden viel besser. Röntgenkater, Tumor verschwunden, Haemoglobingehalt 72%. Seither keine Menses mehr.

Epikrise: Amenorrhoe nach 1 Monat, 3 Serien, 901 X, Schrumpfung.

Nr. 67. Frau H. 53jährig, II-para, 1 Abort vor 32 Jahren. Seit 1898 Myom, 1908 war Tumor apfelsinengroß. Ärztlicherseits von Operation wegen noch bevorstehender Klimax trotz der Anaemie abgeraten.

Menstruation: mit 17 Jahren regelmäßig 4 Wochen, 3—6 Tage, immer stark.

Beschwerden: 1910 in Wiesbaden wegen Rheumatismus. Durch die Bäder sehr starke Blutung, so daß ärztlicherseits als Notoperation die vaginale teilweise Entfernung des Uterus vorgenommen wurde. Patientin war dann bis September 1911 amenorrhoisch, erholte sich sehr gut. Dann geringe Blutung, die sich Anfang Februar 1911 wiederholte. Kreuz- und Leibschmerzen, Ziehen in den Gliedern.

Befund: mittelgroße, gesund aussehende Frau, Haemoglobingehalt 72%.

Genitale: Status post amputationem Corp. uteri per vagin.

Ziel der Behandlung: Amenorrhoe.

Verlauf: 15/16. 2. Röntgenserie I, Aluminiumfilter 3 mm, 196 X.
2. 3. 1 Tag Röntgenkater, fühlte sich sehr angegriffen.
2. 3. Röntgenserie II, Aluminiumfilter 3 mm, 208 X.
21. 3. Kein Kater, Allgemeinbefinden viel besser.
11. 3. Röntgenserie 3, Aluminiumfilter 3 mm, 199 X.
9. 5. Befinden sehr gut, keine Blutung.

Epikrise: Amenorrhoe nach 1⅛ Monaten, 3 Serien, 603 X.

Nr. 68. Frau v. K. 45jährig, III-para, 1 Abort vor 15 Jahren, war nie ernstlich krank; 1892 Fall auf den Rücken. Im Anschluß daran Dysmenorrhoe, die durch Ring behoben wurde.

Menstruation: Mit 13 Jahren regelmäßig, nach 17 Tagen, 4 Tage meist stark.

Beschwerden: Seit ca. 6 Jahren zunehmende Anomalien, Menses dauerten bis zu 14 Tagen, mit viel mehr Blutverlust als früher. Kreuzschmerzen, allgemeine Schwäche.

Befund: Zart gebaute Frau in mittlerem Ernährungszustand. Haemoglobingehalt 65 %.

Genitale: Normal.

Diagnose: Metropathie.

Ziel der Behandlung: Amenorrhoe.

Verlauf: 15. 2. Röntgenserie I, Aluminiumfilter 3 mm, 176 X.
1. 3. dreitägiger, leichter Röntgenkater, nachher tadelloses Befinden. Die für den 26. 7. erwarteten Menses blieben aus.
1. 3. Röntgenserie II, Aluminiumfilter 3 mm, 189 X.
26. 3. am 4. 3. 5tägige normale Menstruation, der am 15. 3. minimale dreitägige Blutung folgte.
26. 3. Röntgenserie III, Aluminiumfilter 3 mm, 235 X.
19. 5. Bericht durch Brief. Befinden sehr gut, keine Blutung mehr. Bewunderungswürdiger Erfolg.

Epikrise: Amenorrhoe nach 1 Monat, 3 Serien, 200 X.

Nr. 69. Frau E. P. 43 jährig, II-para, 1 Abort vor 8 Jahren, war nie ernstlich krank. Öfters Ohrenbeschwerden, Haut sehr empfindlich.

Menstruation: mit 16 Jahren, alle 4 Wochen 6 Tage lang, großer Blutverlust ohne Schmerzen.

Beschwerden: Seit 2 Jahren, stärkere Blutung, länger dauernd, Schwindel, Herzklopfen, Übelkeit, Erbrechen, Schlaflosigkeit.

Befund: Mittelgroße grazil gebaute Frau. Haemoglobingehalt 54%.

Genitale: Zitronengroßes Wandmyom, 1½ faustgroßes subseröses Myom.

Diagnose: Myoma uteri.

Ziel der Behandlung: Amenorrhoe.

Verlauf: 21. 3. Röntgenserie I, Aluminiumfilter 243 X.
13. 3. 2 Tage Röntgenkater.
6. 3. Beginn der Menses, Dauer 12 Tage, etwas schwächer als sonst.
19. 3. Röntgenserie II, Aluminiumfilter 3 mm, 239 X.
15. 4. 4 Tage Kater.
4./5. 4. ein Paar Tropfen Blut.
15. 4. Röntgenserie III, Aluminiumfilter 3 mm, 262 X.
1. 5. Nach der letzten Serie kein Kater, bis jetzt keine Menses.
2. 5. Röntgenserie IV, Aluminiumfilter 3 mm, 77 X.

Epikrise: Amenorrhoe nach 1 Monat, 4 Serien 811 X.

Nr. 70. Frau J. Sch. 51jährige V-para. Vor 21 Jahren Lungenbluten.

Menstruation: mit 15 Jahren 4wöchentlich, 3 bis 4 Tage dauernd, mit großem Blutverlust ohne Schmerzen.

Beschwerden: seit einem Jahre unregelmäßig nach 6—8 oder nach 3 Wochen, viel stärker als früher. Auswärtsbestrahlung (11 mal je eine halbe Stunde ohne Erfolg).

Befund: Mittelgroße, korpulente Frau, Haemoglobingehalt 42 %.

Genitale: normal.

Diagnose: Metropathie.

Ziel der Behandlung: Amenorrhoe.

Verlauf: 22./23. III. Röntgenserie I, Aluminiumfilter 3 mm, 758 X.
16. IV. kein Kater, Allgemeinbefinden gut.
12./13. IV. minimale Blutung.
16./17. IV. Röntgenserie II, Aluminiumfilter 3 mm, 778 X.
6. 5. Bis jetzt keine Blutung mehr.
6./7. 5. Röntgenserie 3, Aluminiumfilter 3 mm, 177 X.

Epikrise: Amenorrhoe nach 1 Monat, 3 Serien, 693 X.

Von den vorliegenden 70 Fällen sind noch 2 nach der alten Methode behandelt, — sie sind scheinbar von Seefeld übersehen worden, — ich habe sie daher nicht in die Ergebnisse meiner Statistik mit einberechnet, sondern werde über ihre Resultate in einer Fußnote berichten.

11 andere Fälle wurden nach der Methode, deren Grundsätze in der Arbeit von Seefeld niedergelegt sind, behandelt, der Rest (57) nach der in der Einleitung meiner Arbeit erwähnten Technik.

Es handelt sich auch bei meinen Fällen zum größten Teile um Myome. Diese standen 54mal, Metropathien dagegen nur 16 mal zur Behandlung. Da nur ganz geringe Unterschiede in dem Endergebnis vorhanden waren, habe ich beide zusammengefaßt und einer gemeinschaftlichen Besprechung unterzogen.

Von den Patientinnen standen im Alter von:

30—45 Jahren 29
46—50 „ 32
51—60 „ 7 Frauen; 2 waren erst 28 Jahre alt. Ich habe sie, umsomehr da die eine Patientin sich schon nach kurzer Zeit der Behandlung entzog, der ersten Gruppe beigerechnet, so daß ich die alte Dreiteilung meiner Vorarbeiter beibehalten konnte.

In der größten Anzahl der Fälle handelte es sich um Frauen, die bereits im klimakterischen Alter stehen, oder zum Mindesten nahe daran. Daß hier als Ziel der Behandlung die Erreichung von Amenorrhoe der leitende Gesichtspunkt war, liegt klar auf der Hand; aber auch bei den Frauen, die noch im jüngeren Alter standen, ist man dem in der Seefeld'schen Arbeit erörterten Grundsatze, die Erreichung der Oligomenorrhoe prinzipiell auszuschalten, treu geblieben.

Bei den Fällen, die zur Behandlung standen, wurde der Zweck — Amenorrhoe — immer erreicht. In 4 Fällen wurde die Behandlung vorübergehend unter-

brochen, da eine während derselben entstandene Hautschädigung am Oberschenkel zur Abheilung gebracht werden mußte. Diese Fälle brauchten sämtlich nicht wieder bestrahlt zu werden, da die Amenorrhoe inzwischen eingetreten war.

Ich verfüge demnach über 68 Fälle, die ich im Folgenden einer Besprechung unterziehen werde. Ich erwähne zunächst immer zuerst die Resultate sämtlicher Fälle, um nebenbei vergleichend die heranzuziehen, die mit der neuesten Technik behandelt wurden. Für die Frauen im Alter von 51 bis 60 Jahren kommt nur die letztere in Betracht.

Die durchschnittliche Dauer bis zur Heilung betrug 2, bezw. $1^3/_4$ Monate, und zwar wurden die Frauen im Alter von

	bis zur Heilung	bis zur Entlassung
30—45	$2^1/_2$ bezw. 2,1 Monat	4 bezw. 3 Monate
46—50	2 „ 1,7 „	3,7 „ 3,1 „
51—60	— 1,5 „	— 2,4 „

bestrahlt.

Auch hier hat sich die von allen Gynaekologen, die sich mit dieser Materie befaßten, gemachte Erfahrung wiederholt, daß mit zunehmenden Alter die Behandlungsdauer eine kürzere wird.

Wenn auch allmählich das Mißtrauen zu schwinden beginnt, das man anfänglich in den Kreisen der leidenden Frauen aus den verschiedensten Gründen der Röntgenbehandlung entgegenbrachte, so wird man noch immer leider nur allzuoft schon aus sozialen Gründen genötigt sein, auf die Röntgenbehandlung zu verzichten, um zum operativen Eingriff zu schreiten. Es wird daher ein Hauptbestreben dieses Zweiges der Röntgenologie sein müßen, Methoden auszuarbeiten, um die Behandlungsdauer auf ein Zeitminimum herabzudrücken, denn für

die Patientinnen wird immer das wichtigste Moment eine möglichst große Abkürzung der Behandlung bleiben.

Den Röntgenologen wird es natürlich auch interessieren, etwas über die Anzahl der Serien und die verabreichte Dosis zu erfahren. Bei den Frauen im Alter von

	waren b. z. Heilung	bis zur Entlassung
30—45 Jahren	3,7 bezw. 3,5	5,3 bezw. 5,0
46—50 „	3,8 „ 3,4	5,4 „ 5,3
51—60 „	— „ 3	— „ 5,9

Serien erforderlich.

Ich laße noch die Serien in systematischer Reihenfolge und die jeweilige Anzahl der damit behandelten Frauen ohne Unterschied des Alters folgen.

Mit	1	Serie wurden behandelt	0 Frauen
„	2	„	1 „
„	3	„	9 „
„	4	„	11 „
„	5	„	18 „
„	6	„	20 „
„	7	„	5 „
„	8	„	0 „
„	9	„	3 „
„	10	„	1 „

Was nun die Dosis der Röntgenstrahlen nach Kienböck berechnet betrifft, so ergibt sich folgendes Resultat: Im Alter von

	waren b. z. Heilung	bis zur Entlassung:
30—45	572 bezw. 621	863 bezw. 827
46—50	589 „ 679	1016 „ 1241
51—60	578	941

X erforderlich. Die durchschnittliche Applikationsmenge von X betrug bis zur Heilung 580 bezw. 613 bis zur Entlassung 639 bezw. 1003 X.

Die geringste, bezw. höchste verabreichte Dosis erhellt aus folgender Tabelle. Im Alter von, wurden als

	geringste		höchste Dosis
30—45 Jahren	26 bezw.	50	448
46—50 „	22 „	55	669
51—60		41	398

X gegeben.

Die üblichen Nebenerscheinungen -- der sogenannte Röntgenkater, fliegende Hitze, Nachtschweiße, Kopf- und Gliederschmerzen, die ja durchschnittlich bei allen Frauen im Klimakterium auftreten, waren nach der Röntgenbehandlung in 22 Fällen 30% teils mehr oder minder stark zu beobachten.

Schwere psychische oder trophische Störungen, die bei radikal operierten r auen öfters in Erscheinung treten, wurden nicht bemerkt.

Dagegen trat in 9 Fällen 12% ein Röntgenerythem ein, das aber 5 mal nur in leichter Rötung und darauffolgender Bräunung der Haut bestand. Tiefere Hautschädigungen kamen 4 mal vor.

Eine bestimmte Ursache für diese letzteren Erscheinungen war nicht zu erheben, d. h. in dem einen oder anderen Falle verschoben sich während einer Sitzung — die ja immer längere Zeit in Anspruch nimmt — durch die Unvorsichtigkeit der Patientinnen schützende Bleiplatten, so daß unabsichtige Stellen von den Strahlen getroffen wurden.

In manchen Fällen handelt es sich auch um einen gewissen Grad von Idiosynkrasie, während andere Patientinnen, die schon vor der Behandlung auf ihre sehr empfindliche Haut aufmerksam gemacht hatten, trotz großer Röntgendosen von einem Erythem verschont blieben.

Soweit die Anzahl der roten Blutkörperchen und der Haemoglobingehalt zu Beginn und Ende der Behandlung

festgestellt wurden, läßt sich auch eine günstige Beeinflußung dieser beiden Faktoren durch die Bestrahlung feststellen.

Das verstärkte Auftreten der Menses nach der ersten Bestrahlung war auch des öfteren bei meinen Fällen zu beobachten; die Befürchtung, daß es dadurch bei den ohnehin schon sehr ausgebluteten und anaemischen Frauen — wurde doch manchmal nur ein Haemoglobingehalt von 25—30 % festgestellt — zu schweren Erscheinungen oder gar Todesfällen kommen könnte, war nicht gerechtfertigt.

Am Schlusse meiner Betrachtung lege ich die Resultate in einer graphischen Darstellung nieder, in der ich gleichzeitg vergleichender Weise die Fälle von Hirsch und Seefeld eingezeichet habe.

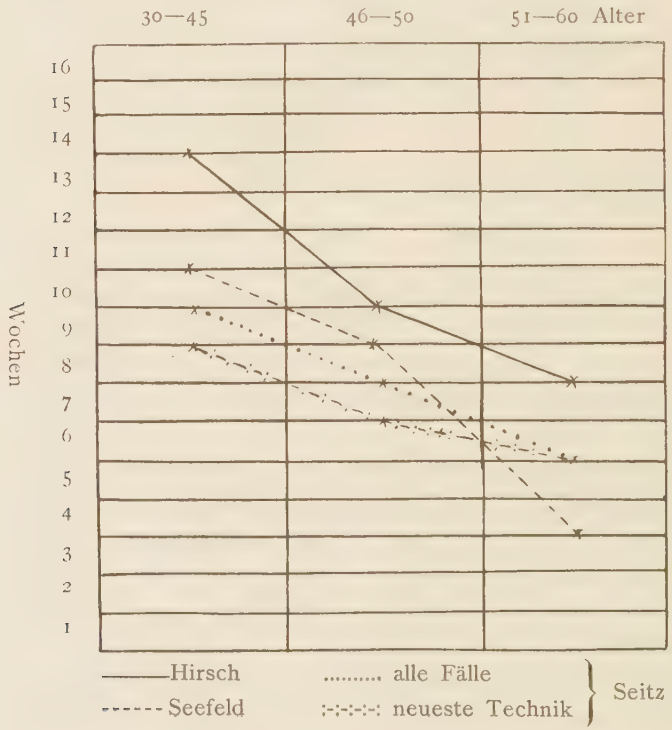

Die Statistik ergibt, daß in der Heilungsdauer überhaupt eine weitere wesentliche Verkürzung eingetreten ist. Der Erfolg verteilt sich auf die Frauen im Alter von 30—50 Jahren, dagegen ist bei denen über 50 Jahre eine etwas längere Dauer — wie bei den Fällen von Seefeld — nötig gewesen.

Welcherlei Faktoren hierbei eine Rolle gespielt haben, läßt sich ohne Weiteres nicht sagen; auf jeden Fall verdient die Annahme eine Berechtigung, daß Seefeld eben nur über ein um die Hälfte geringeres Material verfügt hat, und so kann der eine oder andere besonders günstig gelagerte Fall bei den Frauen in diesem Alter seine Statistik günstig beeinflußt haben.

Es wäre nur für den Radiologen auch interessant gewesen, festzustellen, ob irgend ein Unterschied besteht in der Art und Weise der Anwendung der Röntgenstrahlen und dem jeweiligen Alter. So viel ich jedoch aus meinen Fällen entnehmen kann, ist es für den Erfolg gleichgültig, ob eine öftere Bestrahlung mit kleineren, oder eine kürzere mit größeren Dosen erfolgt. Es wird die Aufgabe bei weiteren Untersuchungen sein, hier eventl. exakte Feststellungen zu treffen, um dadurch vielleicht eine weitere Verkürzung der Behandlungsdauer zu ermöglichen; ein Gedanke, der nach wie vor das erstrebenswerteste Ziel sein und bleiben wird.

An dieser Stelle sei mir gestattet, die Fälle von Seefeld und mir einer kurzen gemeinschaftlichen Besprechung zu unterziehen. Wir verfügen — wenn ich den einen Fall von mir, der nach der alten Technik bestrahlt wurde abrechne, — über 100 Fälle. Das bedeutet für die verhältnismäßig kurze Spanne Zeit von etwas über 1 Jahr ein sehr reichhaltiges Material, aus dem man immerhin mit Berechtigung Schlüsse ziehen darf auf den Erfolg, mithin auch vor allem auf die Dauer der Behandlung.

Es handelt sich bei unseren Fällen um 80 Myome und 20 Fälle von Metropathia haemorrhagica.

Bis zur Amenorrhoe — die immer eintrat — waren bei Frauen von

	bis z. Heilung	bis z. Entlassung
30—45 Jahren	2,5 Monate	3,75 Monate
46—50 „	2 „	3 „
51—60 „	1,25 „	3 „

erforderlich.

Was die Anzahl der X anbelangt, so bedurfte es bei den Frauen von

	bis z. Heilung	bis z. Entlassung
30—45 Jahren	518 X	884 X
46—50 „	462 X	874 X
51—60 „	374 X	828 X

Die durchschnittliche X Zahl nach Kienböck gemessen stellte sich demnach auf 487 X. Innerhalb einer Serie betrug die geringe X-Menge 39, die höchste 470 X. Nebenerscheinungen traten 45mal = 45 % auf. In einer kleinen graphischen Darstellung vergleiche ich unsere hundert Fälle und deren Resultate mit den früheren und komme zu umstehendem Ergebnis:

Nach der alten Methode brauchte man mithin bei Frauen von

	bis z. Heilung
30—45 Jahren	14 Wochen
46—50 „	10 „
51—60 „	9 „

bei unseren Fällen waren bei Frauen im Alter von

30—45 Jahren	10 Wochen
46—50 „	8 „
51—60 „	5 „

bis zur Heilung nötig.

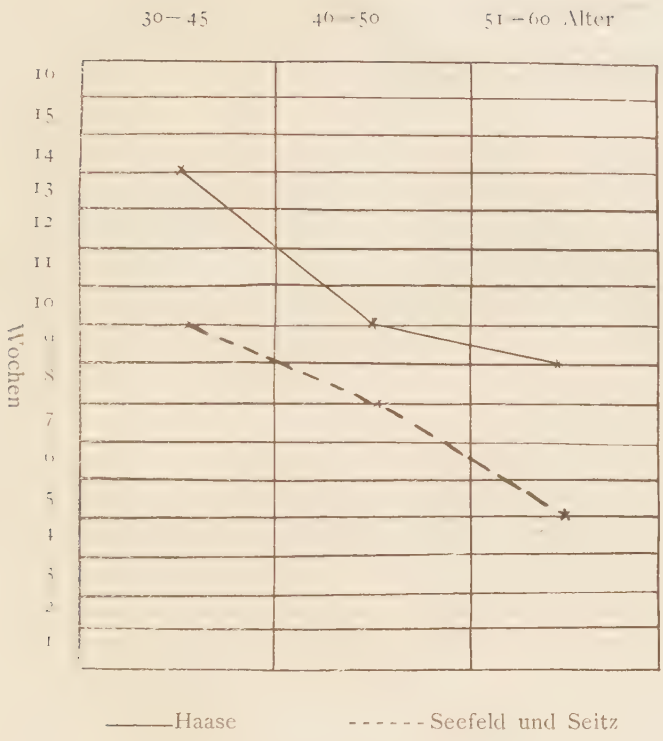

Auch diese Statistik beweist, daß in dieser Beziehung schon viel erreicht worden ist, und selbst diejenigen, die anfänglich dieser neuen Behandlungsart skeptisch gegenüber standen, haben allmählich einsehen müßen, daß wir in der Radiotherapie einen schätzenswerten Faktor für die Myombehandlung gewonnen haben. Es wäre dagegen aber töricht, wenn man jetzt in den Fehler verfallen wollte, die operative Behandlung auszuschalten. Denn so lange die Behandlung sich noch immer auf Monate erstreckt und so lange man nicht gelernt hat, die Röntgendosis auf ein Minimum herabzudrücken, — daß die jetzige Handhabung nicht sehr

billig ist, liegt auf der Hand — wird man schon aus sozialen Gründen genötigt sein, noch oft zur operativen Behandlung zu schreiten.

Bei den 2 Fällen, die nach der alten Methode bestrahlt wurden, handelte es sich um je einen Fall von Myom und Metropathie. Die eine Frau entzog sich ohne äußere Ursache der Behandlung. Bei der anderen Frau trat schon nach einem Monat d. h. nach 3 Serien und 166 X Amenorrhoe ein. Im Ganzen wurden 5 Serien und 290 X verabreicht.

An dieser Stelle sei es mir gestattet, Herrn Geh. Hofrat Prof. Dr. Krönig für die Übernahme des Referats und Herrn Privatdozent Dr. Gauß für die bereitwillige Unterstützung bei meiner Arbeit meinen ergebensten Dank auszusprechen.